

# Απόστημα

- Περιγραμμένη συλλογή πύου μέσα στους ιστούς
- Συμπτώματα οξείας φλεγμονής  
(διόγκωση-θερμότητα-πόνος-ερυθρότητα)

Πιθανή άνοδος θερμοκρασίας

- Αρχικά → ΣΚΛΗΡΗ ΔΙΟΓΚΩΣΗ

στη συνέχεια ↓

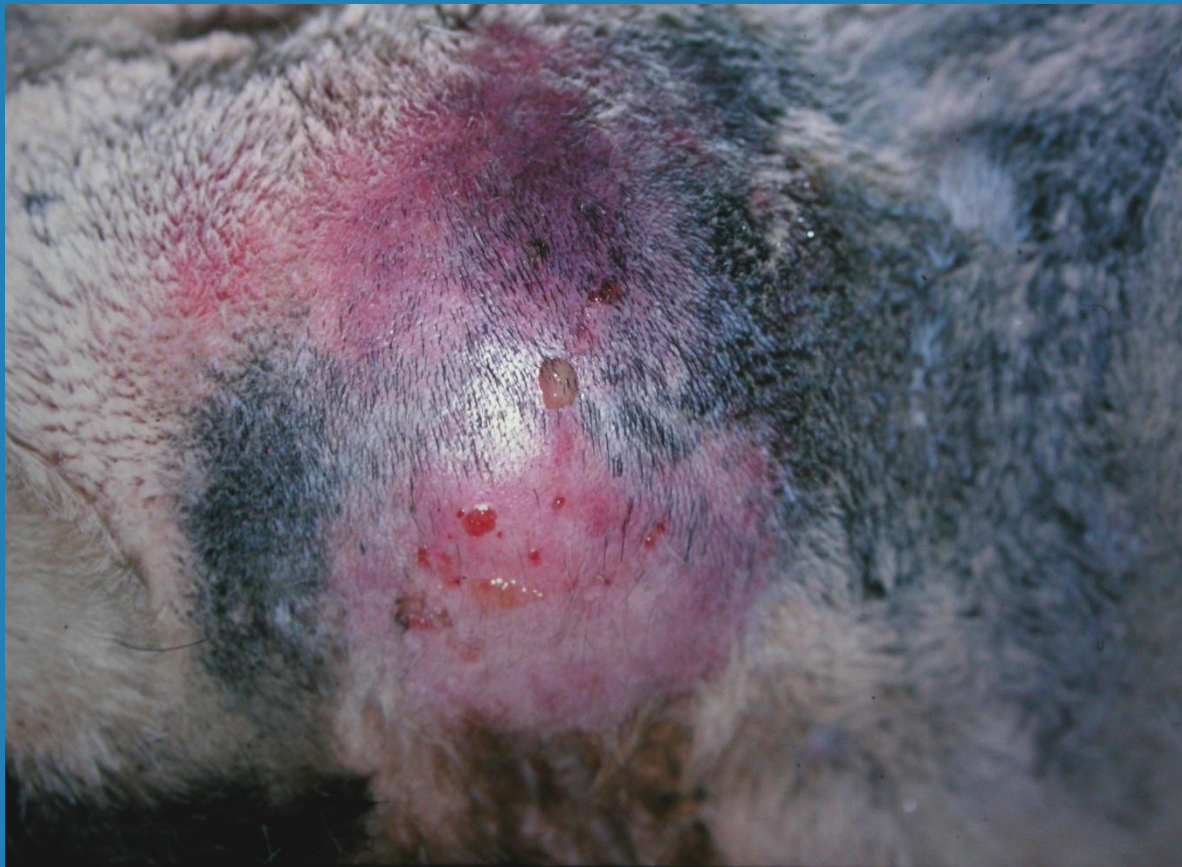Μαλακή στο κέντρο/Σκληρή στην περιφέρεια

- Τελικά → ΜΑΛΑΚΗ ΔΙΟΓΚΩΣΗ (ΩΡΙΜΑΝΣΗ)

περίπου 7-10 ημέρες

↓  
ομοιόμορφος κλυδασμός

# Απόστημα



# Απόστημα - Θεραπεία

## Σκληρή διόγκωση

- ΘΕΡΜΑ ΕΠΙΘΕΜΑΤΑ (επίσπαση)
- **όχι** αντιβίωση – **όχι** αντιφλεγμονώδη
- Ωριμο απόστημα (μαλακή διόγκωση)
- Διάνοιξη 1-2cm στο κατώτερο σημείο
- Πλύσεις ανά 12ωρο (φυσ.ορός-αντισηπτικά)
- Αντιβίωση

επούλωση κατά 2<sup>ο</sup> σκοπό

# Επίσπαση

## 1) Θερμά επιθέματα

15-20min X 3 φορές ημερησίως  
για 3-4 ημέρες

## 2) Βάμμα ιωδίου

1 φορά ημερησίως X 2 ημέρες


# Αιμάτωμα - Θεραπεία

Μαλακή υποδόρια διόγκωση  
με ομοιόμορφο κλυδασμό



τη 2<sup>η</sup>-3<sup>η</sup> ημέρα (όχι άμεσα)

- Διάνοιξη στο κατώτερο σημείο
- Πλύσεις καθημερινά
- Αντιβίωση



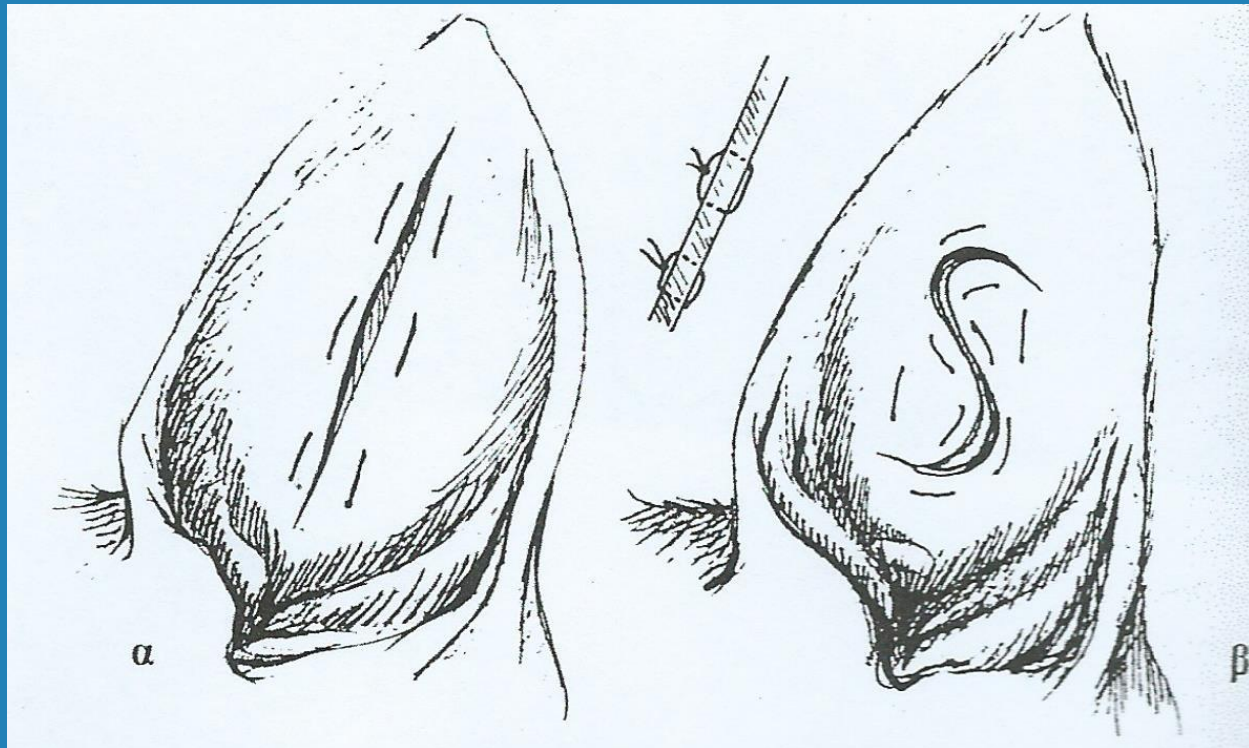
επούλωση κατά 2<sup>ο</sup> σκοπό



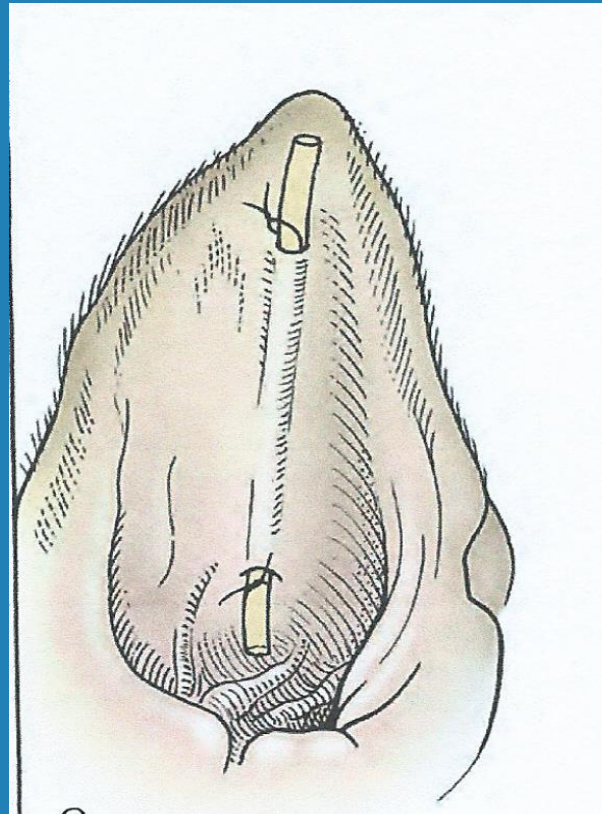
# Ωταιμάτωμα

## Άμεση διάνοιξη

προς αποφυγή αλλοιώσεων του χόνδρου

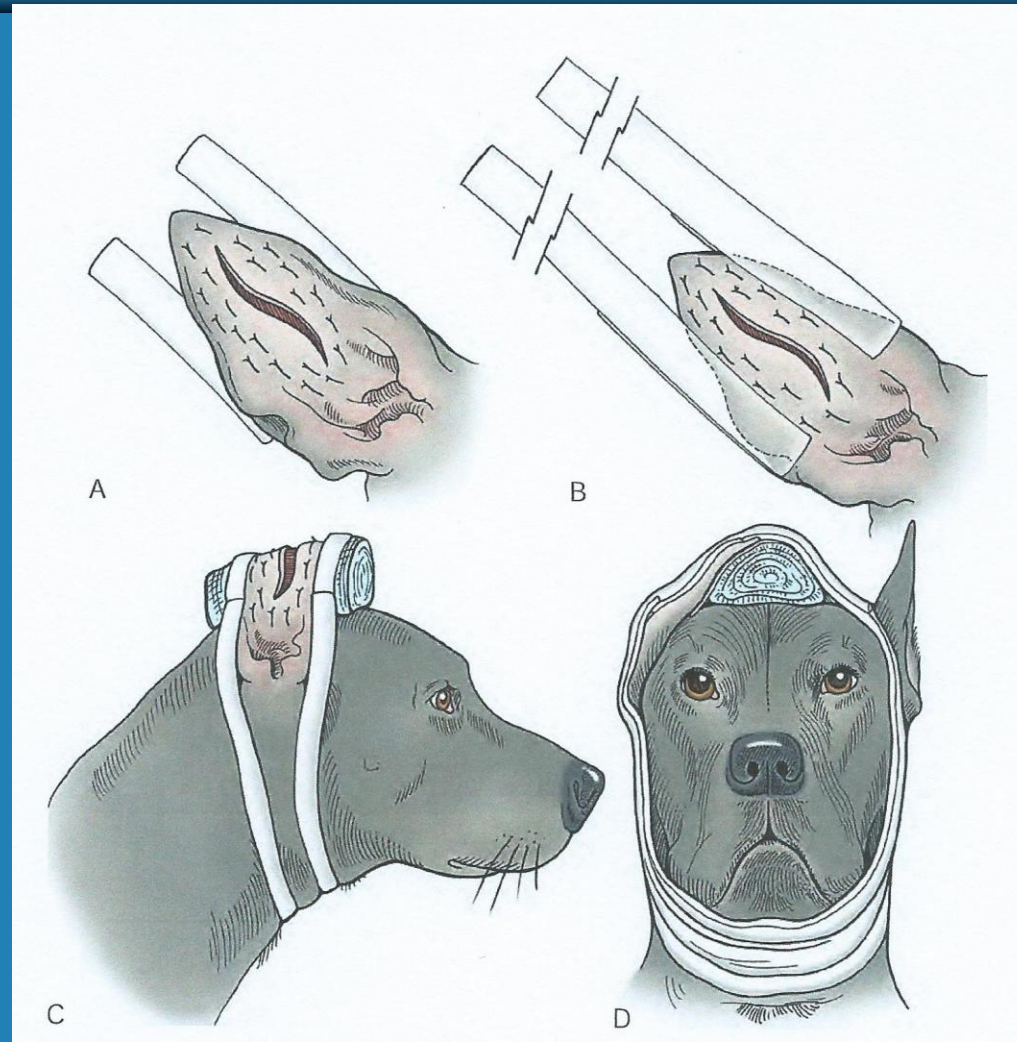


# Ωταιμάτωμα



Αφαίρεση παροχέτευσης σε 10 ημέρες

# Ωταιμάτωμα - Επίδεση





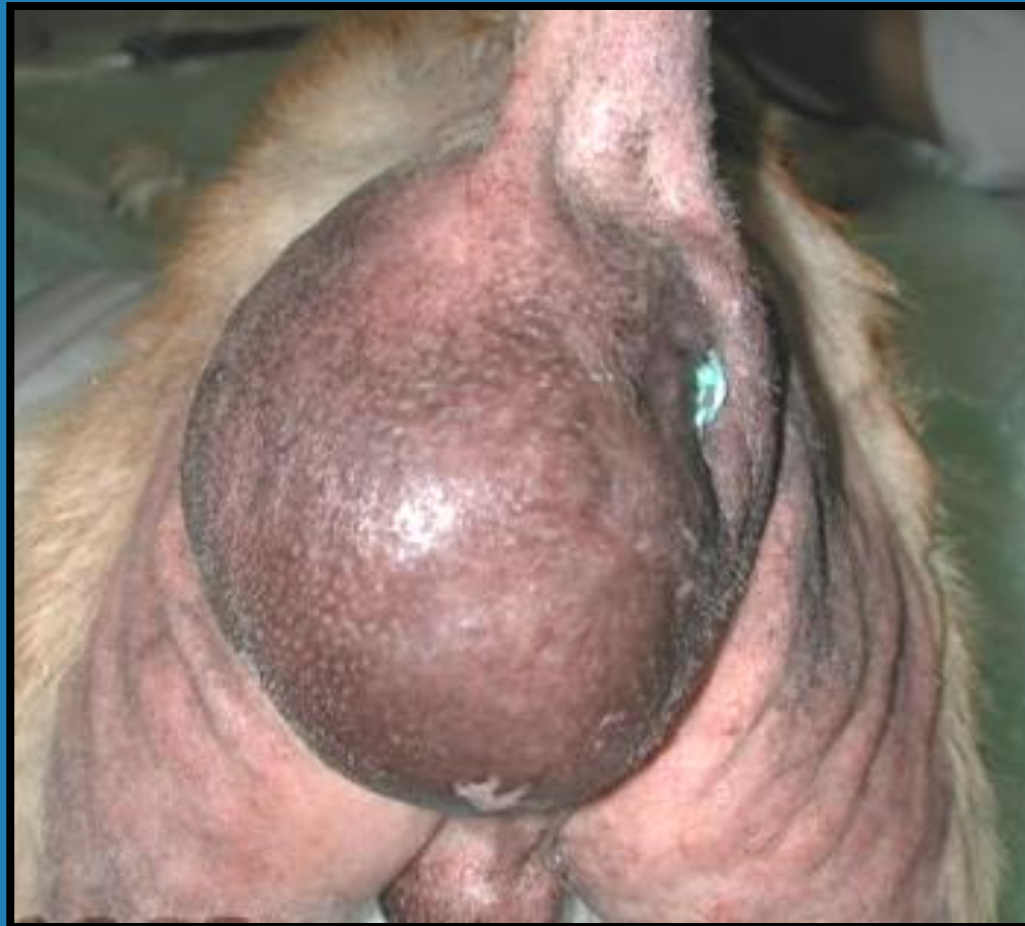# Περινεϊκή κήλη

- Αρσενικοί σκύλοι
- Κυρίως μέσης ηλικίας
- Ετερόπλευρη κυρίως ή αμφοτερόπλευρη διόγκωση στην περινεϊκή χώρα
- Αιτία: αύξηση της ενδοκοιλιακής πίεσης



Υποχώρηση του εξασθενημένου πυελικού διαφράγματος ή συνήθως ρήξη του

# Περινεϊκή κήλη



# Περινεϊκή κήλη - Αιτιοπαθογένεια

## Υπερτροφία του προστάτη

↓ Στένωση του απευθυσμένου-δυσκοιλιότητα

↓ Τεινεςμοί → ρήξη πυελικού διαφράγματος  
(έσω κοκκυγικός μυς, περιτόναιο, πυελική περιτονία)

επίσης

Ορμονικές διαταραχές (νεοπλασίες όρχη)

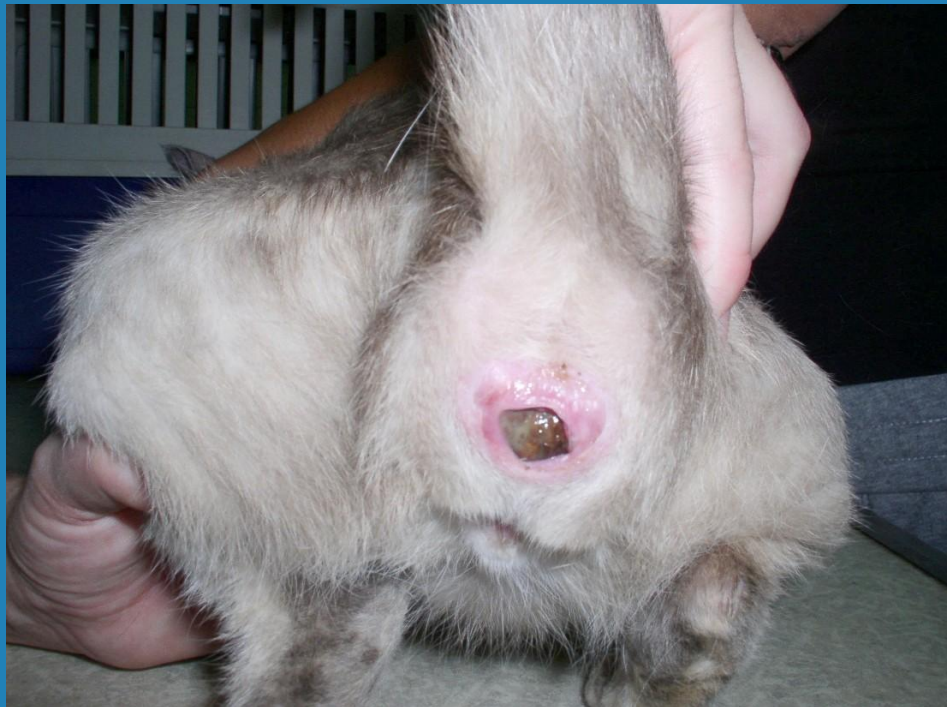Κακώσεις ιεροκοκκυγικής μοίρας σ.σ.

↙ Χάλαση – εκφύλιση μυών της πυέλου ↘

# Περινεϊκή κήλη στη γάτα

Ιδιοπαθής

ή μετά από περινεϊκή ουρηθροστομία



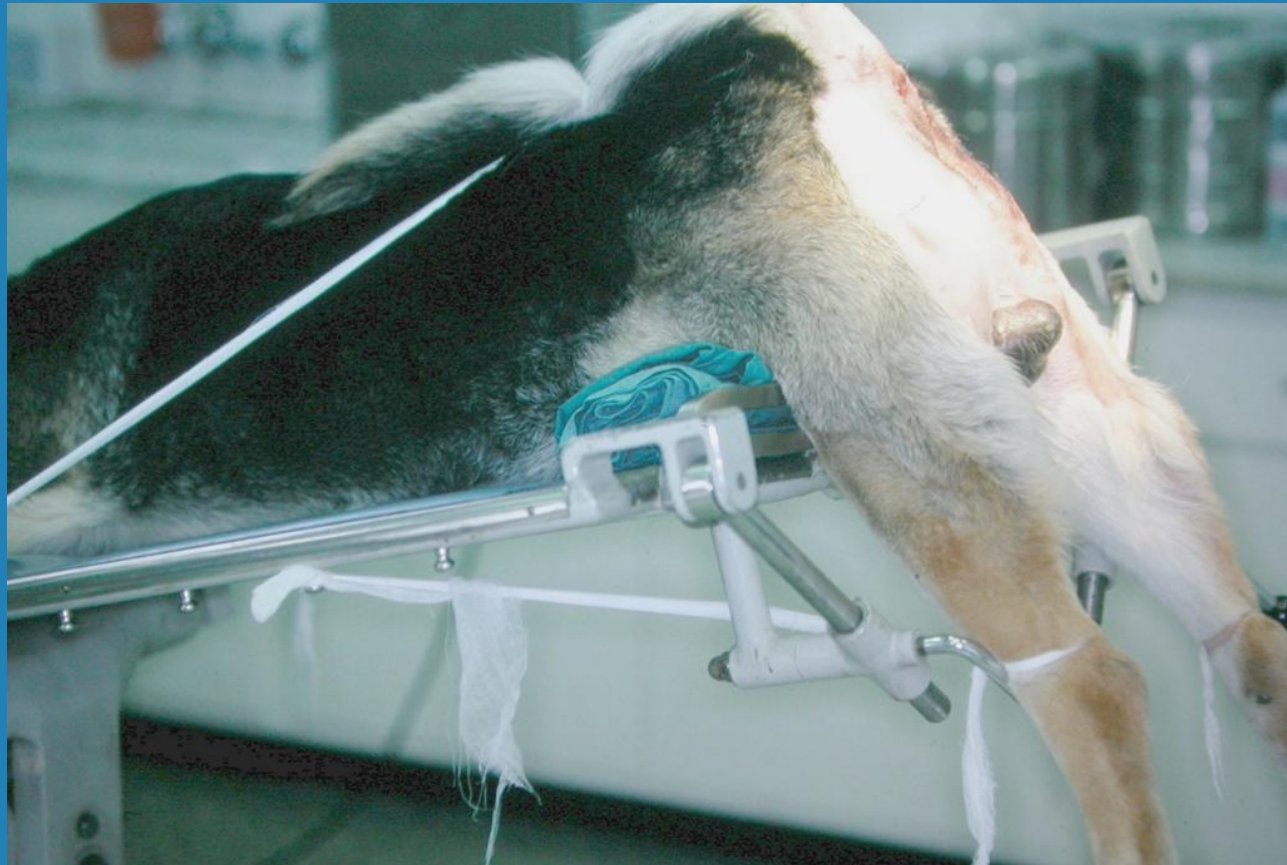# Περινεϊκή κήλη

## Προεγχειρητική αγωγή

- 48ωρη νηστεία
- Γενική αναισθησία
- Επισκληρίδια αναλγησία
- Αντιμικροβιακή χημειοπροφύλαξη-κεφοξιτίνη (mefoxil): 30 mg/kg iv
- Εκκένωση του απευθυσμένου
- Ραφή καπνοσακούλας στον πρωκτό

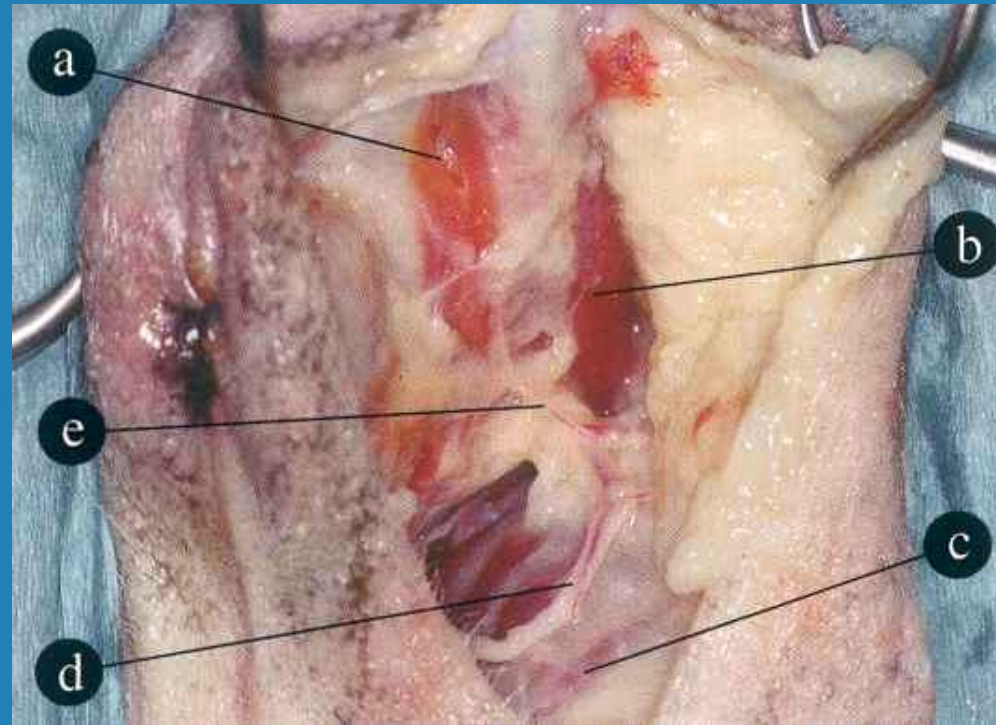


# Τοποθέτηση του ζώου



# Ανατομική της περιοχής

- a. ανελκτήρας του πρωκτού ή έσω κοκκυγικός
- b. έξω κοκκυγικός
- c. έσω θυροειδής
- d. έσω αιδοϊκή α.&φ. και αιδοϊκό ν.
- e. ραχιαία α. του περινέου & περινεϊκό ν.



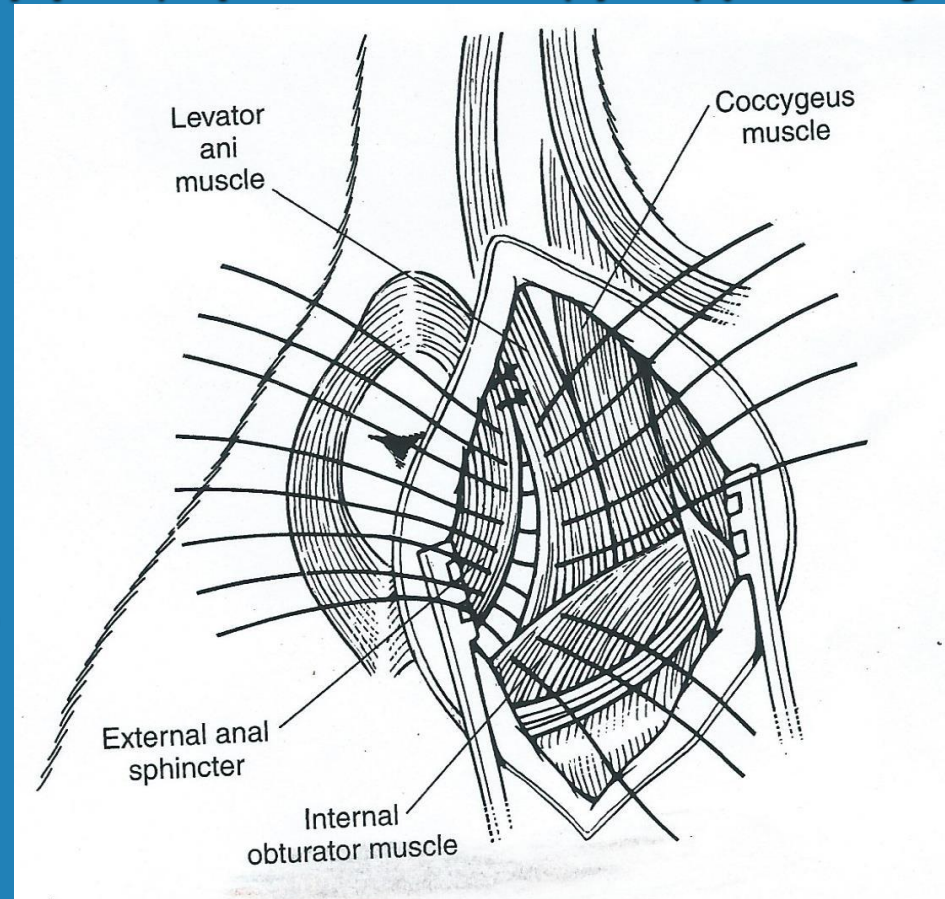
# Περινεϊκή κήλη

## Χειρουργική επέμβαση

- Ανάταξη κήλης-Συρραφή πυελ.διαφράγματος
- Ορχεκτομή

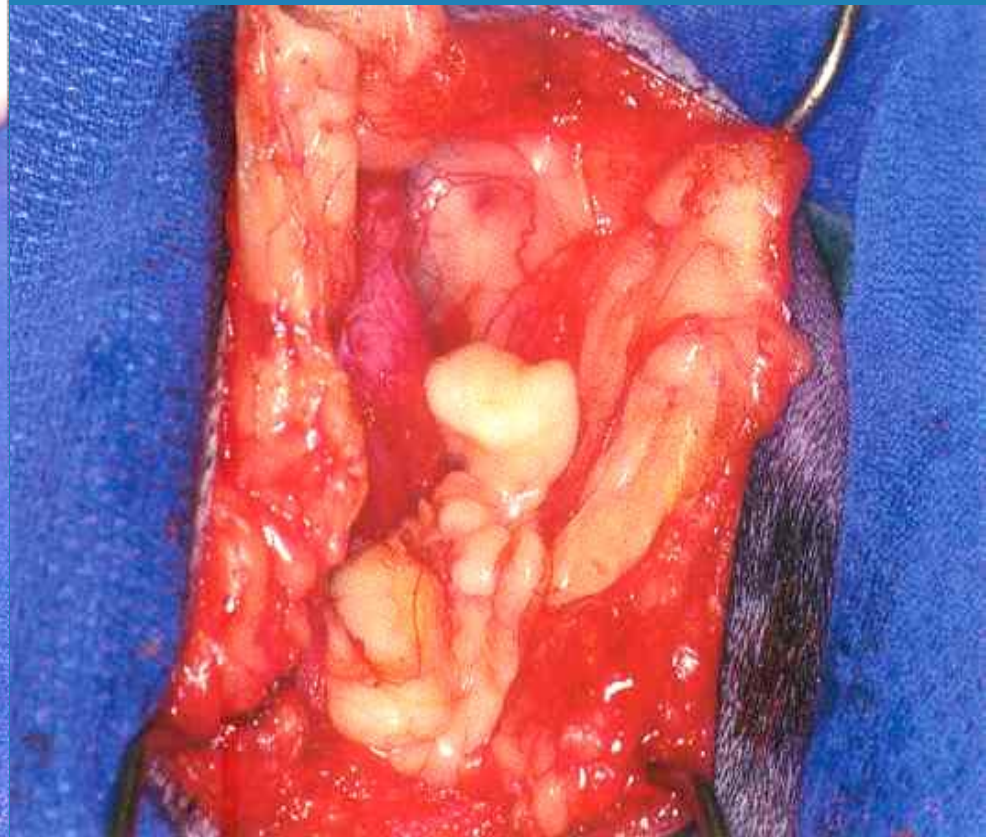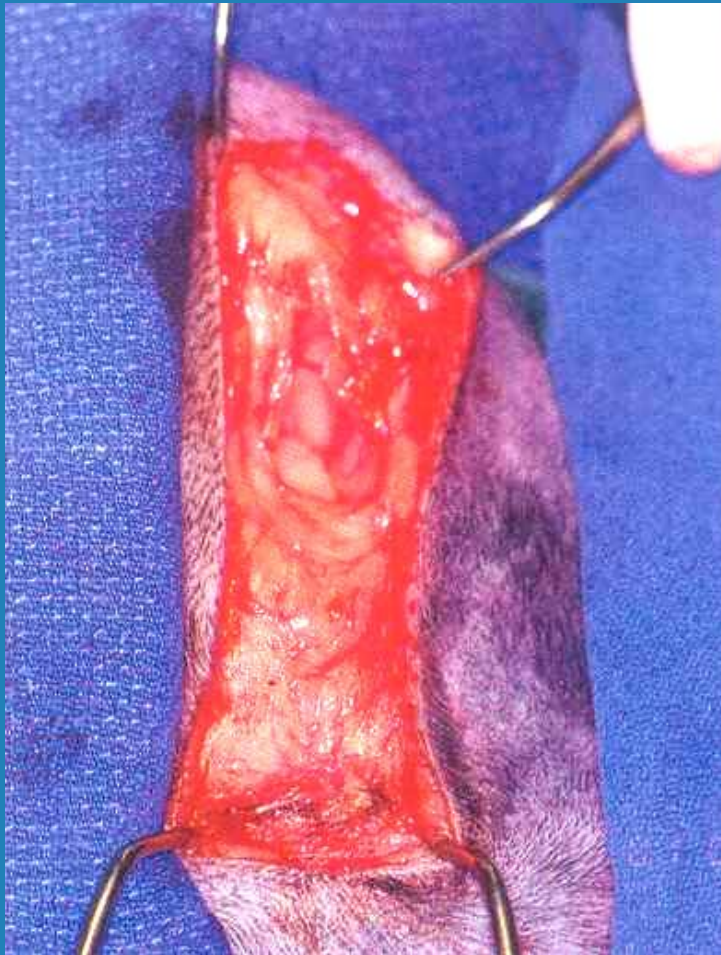
### Μύες που συρράπτονται:

- Έσω κοκκυγικός ή ανελκτήρας του πρωκτού
- Έξω κοκκυγικός
- Έξω σφιγκτήρας του πρωκτού
- Έσω θυροειδής



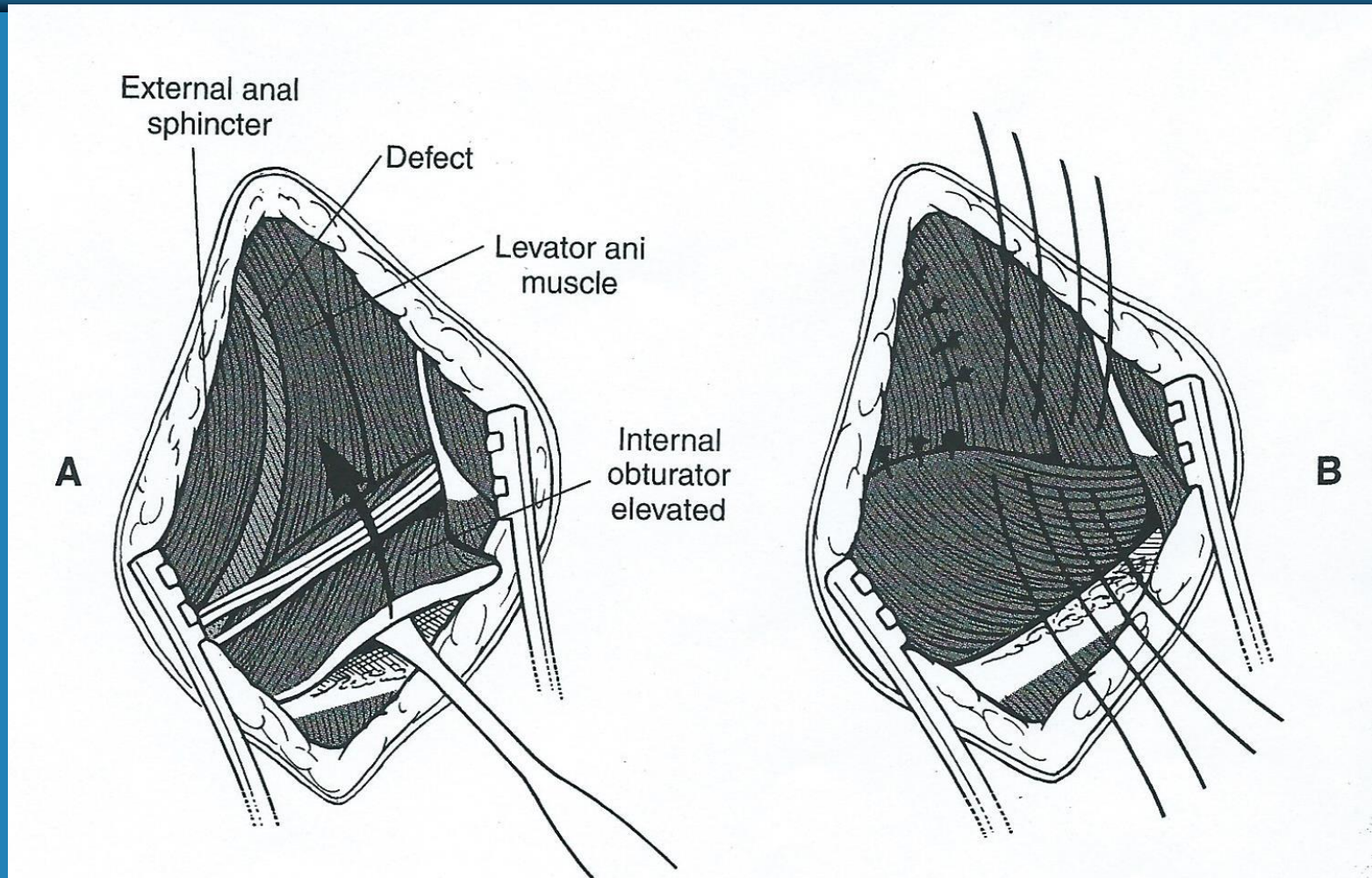


# Τομή του δέρματος Διάνοιξη του κηλικού σάκκου



# Περινεϊκή κήλη

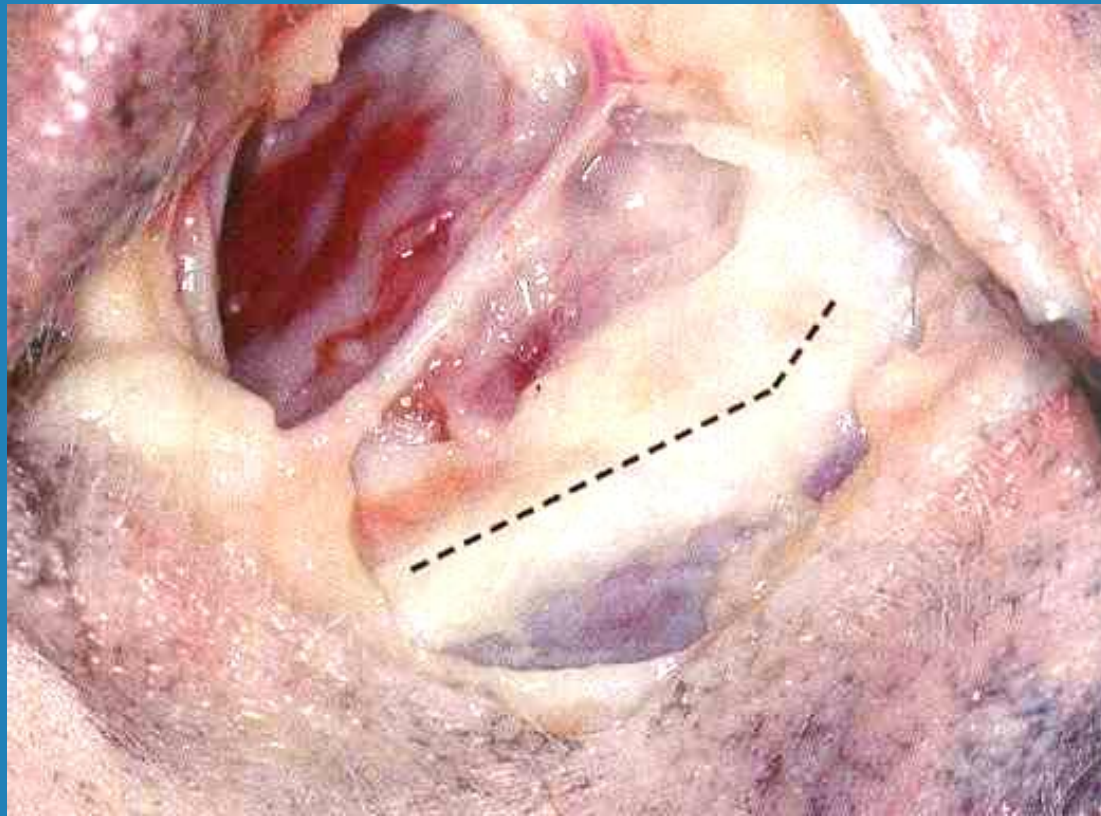
## Αποκόλληση έσω θυροειδούς μυός



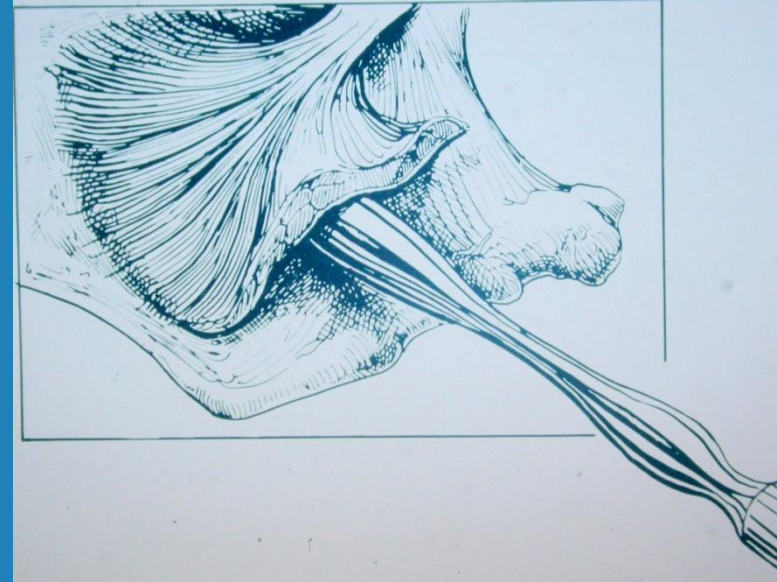
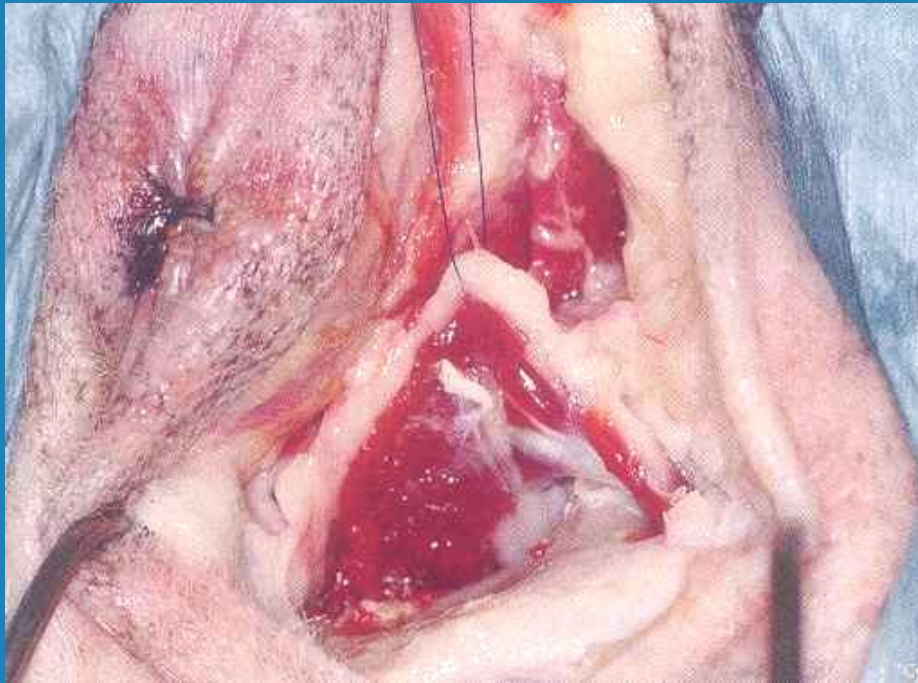


# Αποκόλληση έσω θυροειδούς μυός

Τομή περιτονίας μυός και περιστέου κατά μήκος του ισχιακού ογκώματος

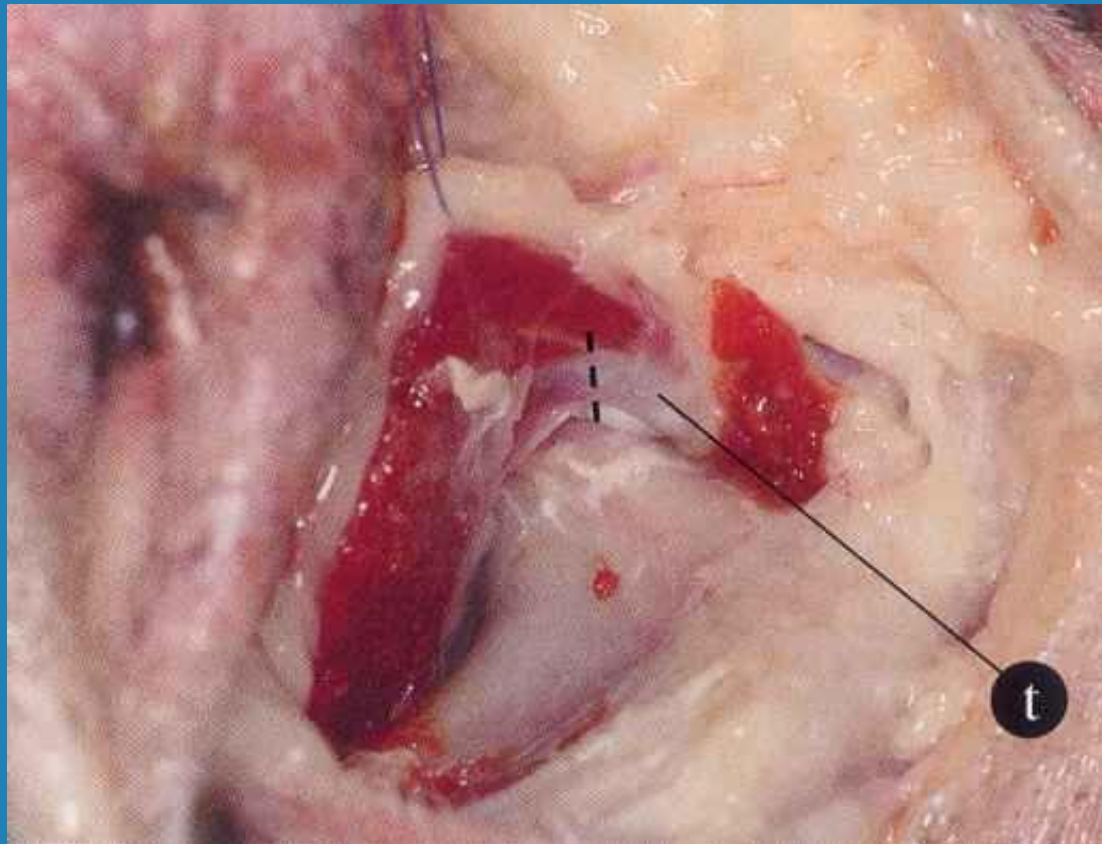


# Αποκόλληση έσω θυροειδούς μυός



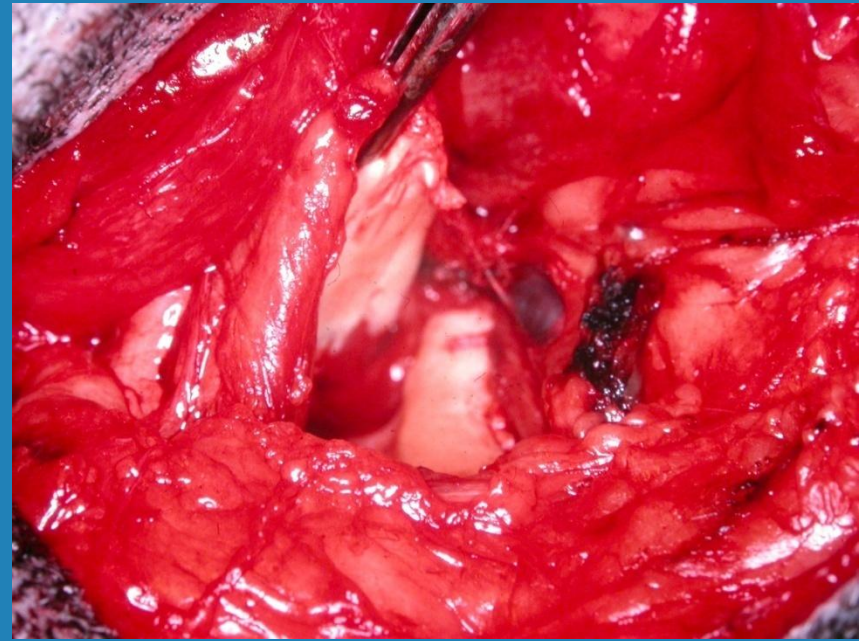
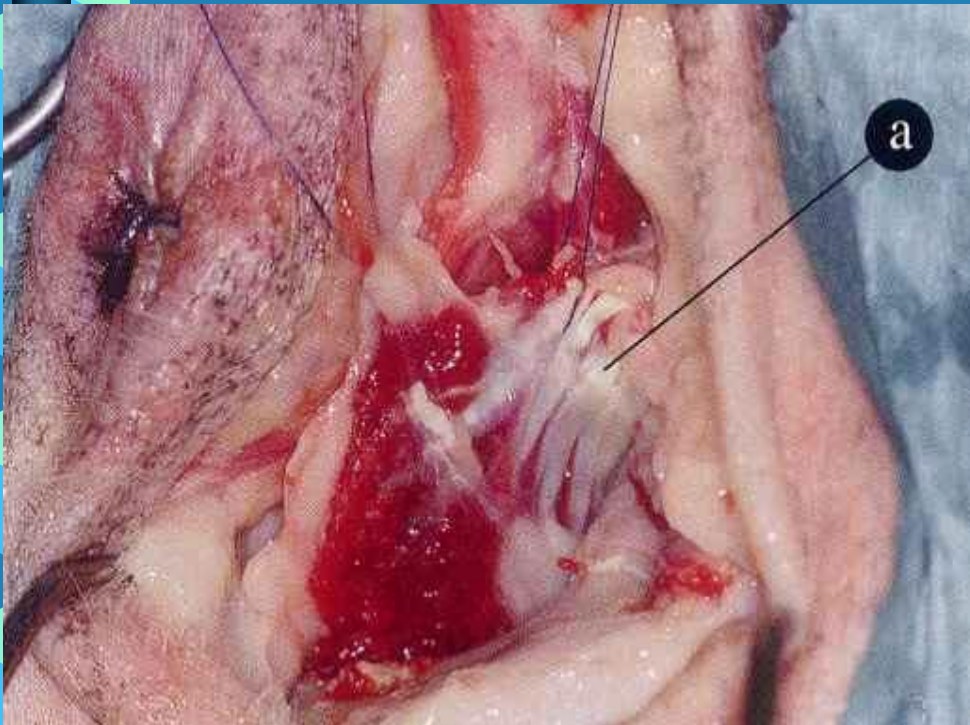
# Ανύψωση έσω θυροειδούς

Αποκοπή του τένοντα





# Μετάθεση έσω θυροειδούς

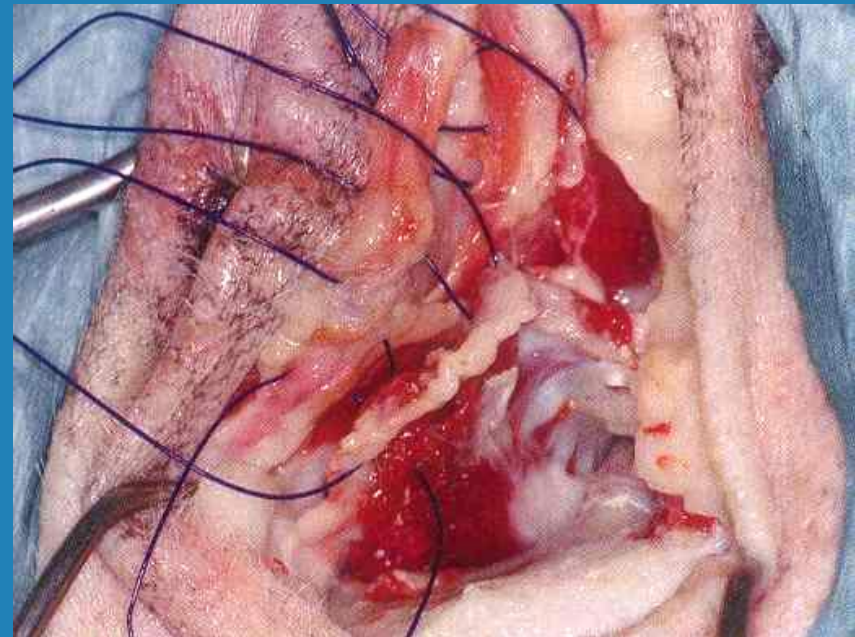
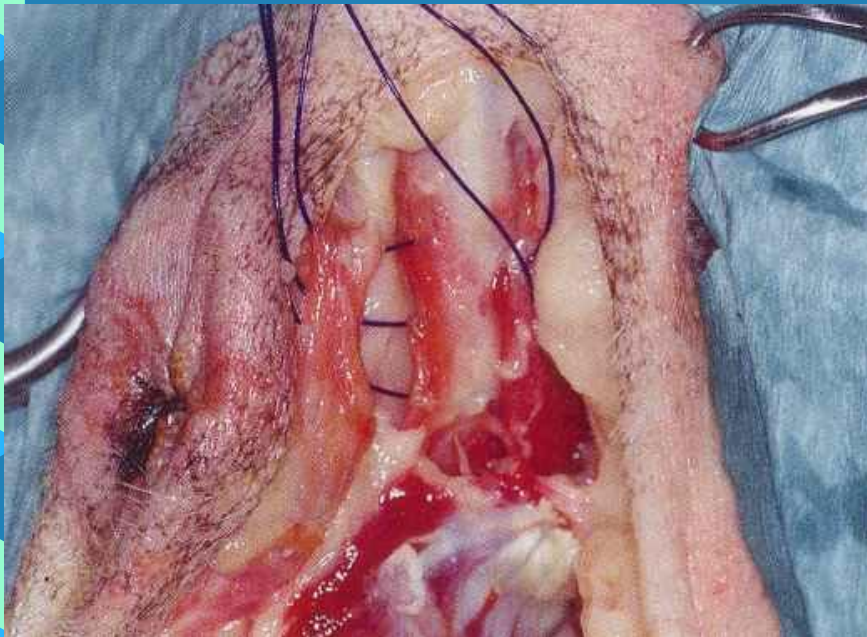


# Σύγκλειση του χάσματος

Μη απορροφήσιμο συνθετικό μονόκλωνο ράμμα  
(πολυπροπυλένιο, Prolene) 0-2/0

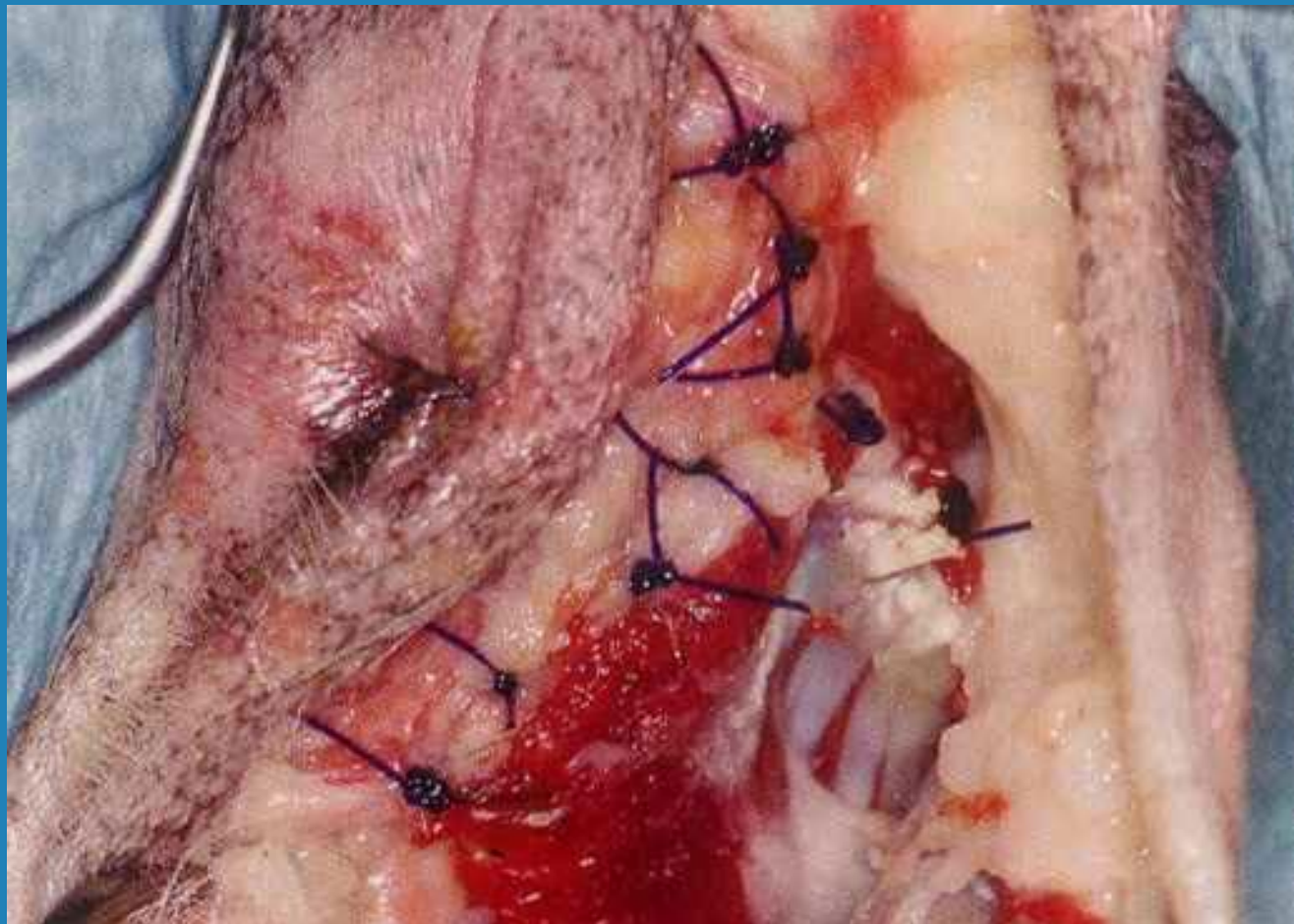
άνω τμήμα

κάτω τμήμα



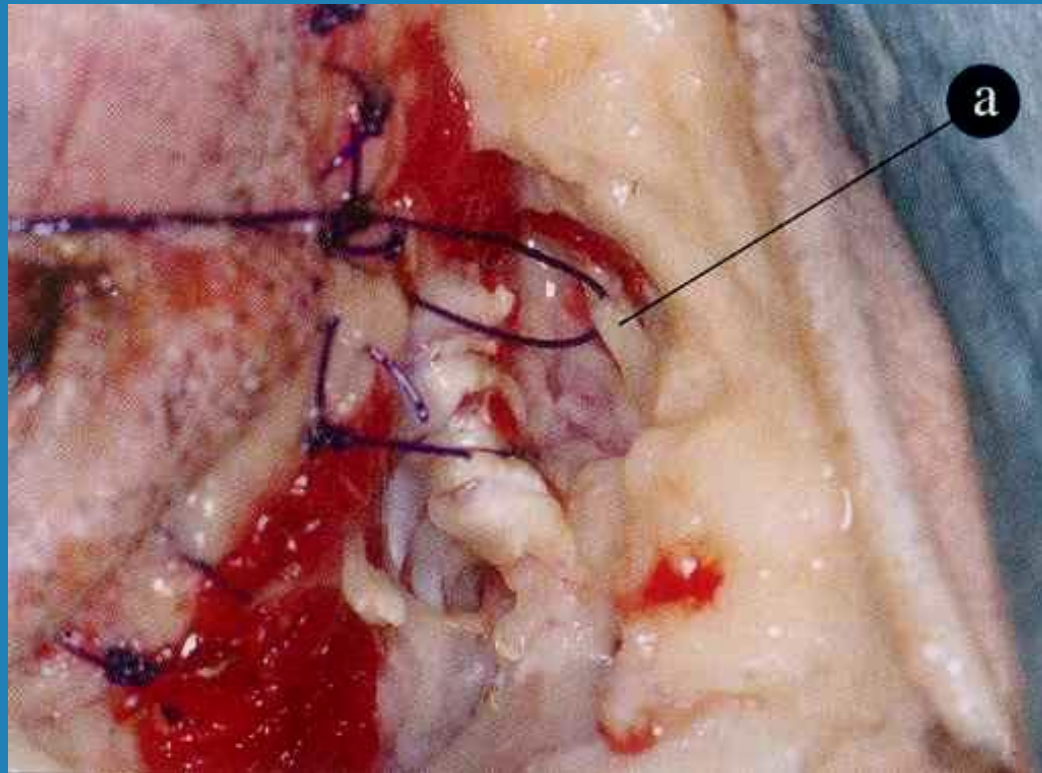


# Σύγκλειση



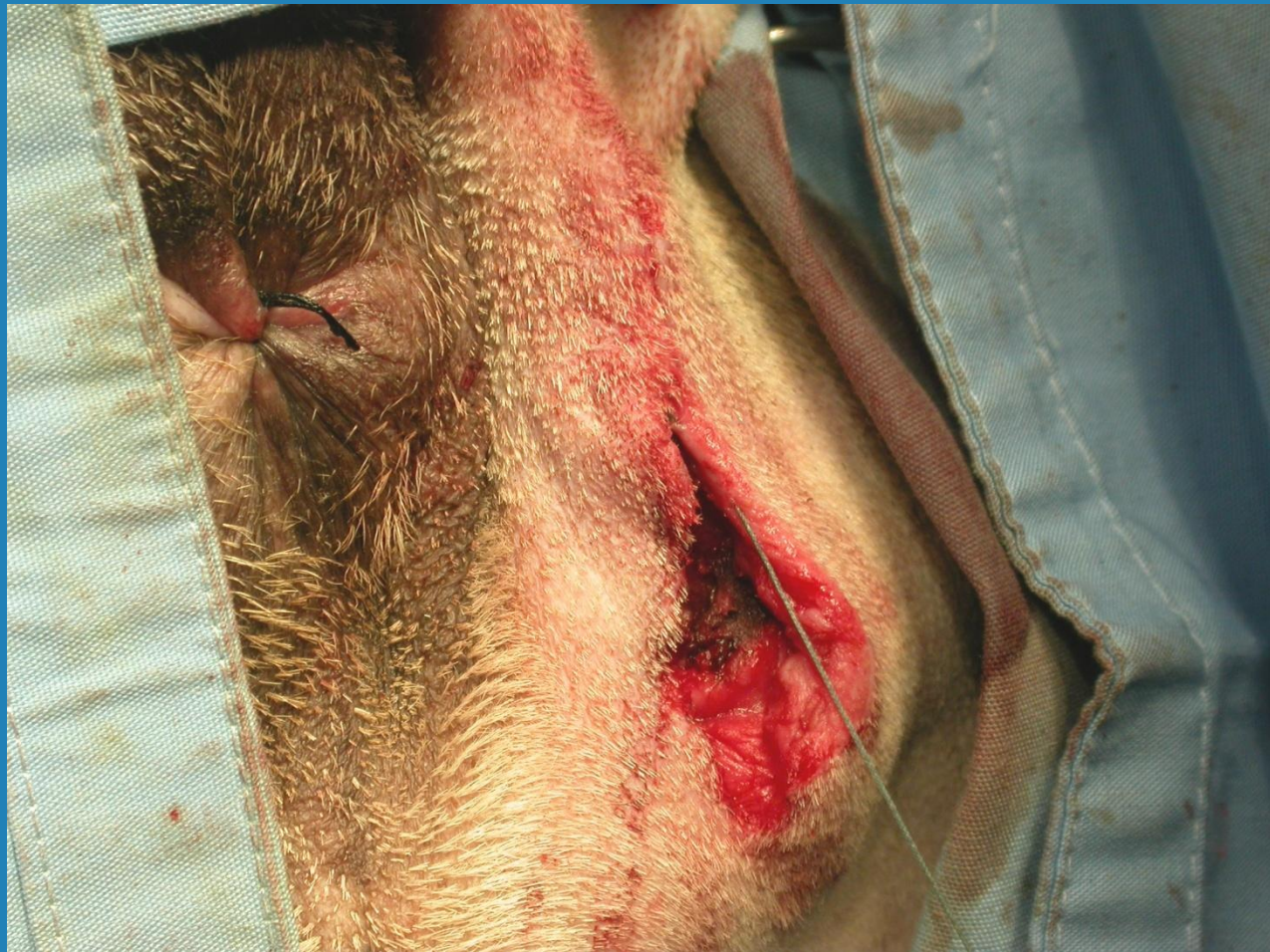# Χρησιμοποίηση του ισχιοιερρού συνδέσμου

Σε περίπτωση ατροφίας του ανελκτήρα του πρωκτού  
και του έξω κοκκυγικού



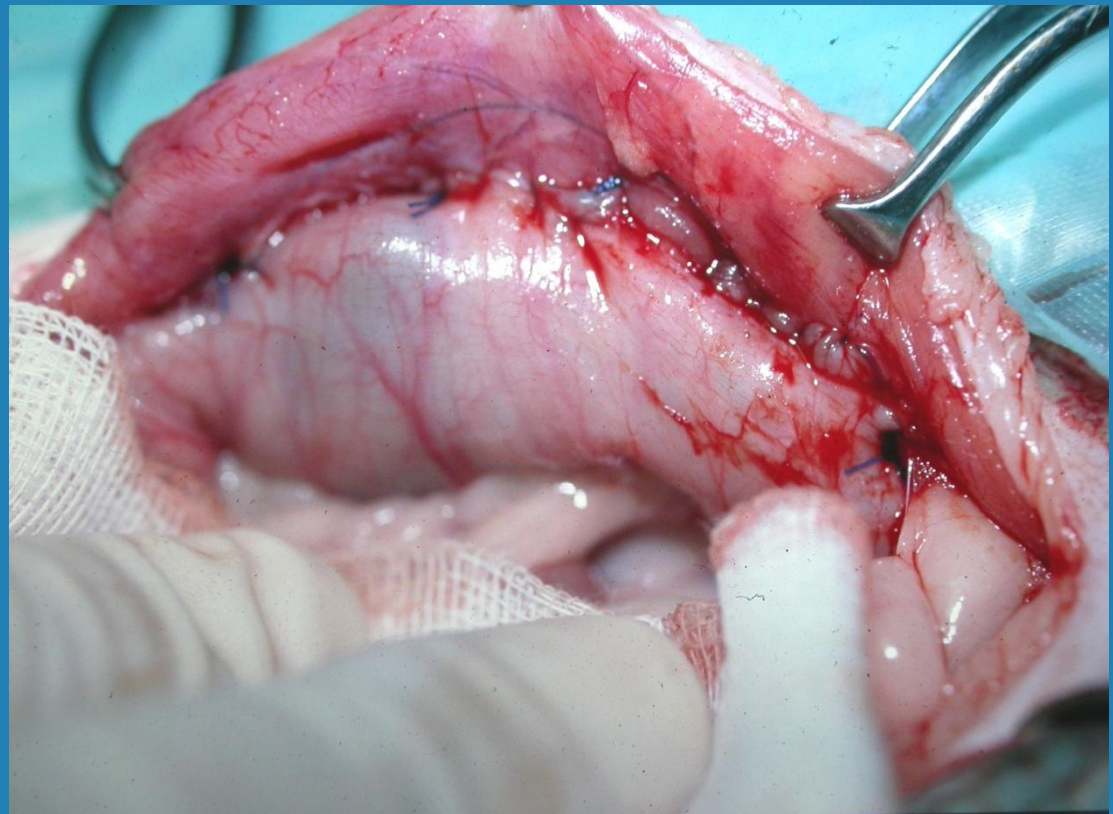


# Σύγκλειση της τομής



# Υποτροπή περινεϊκής κήλης

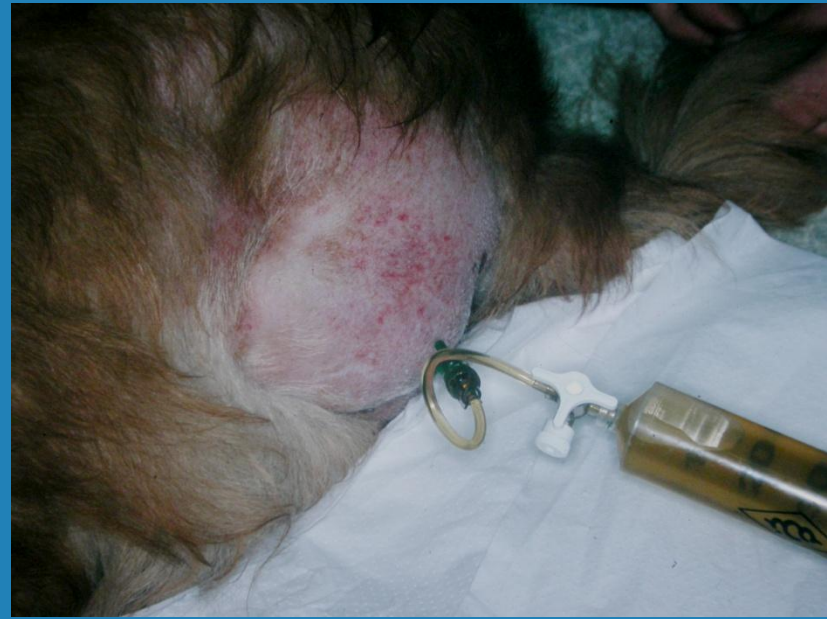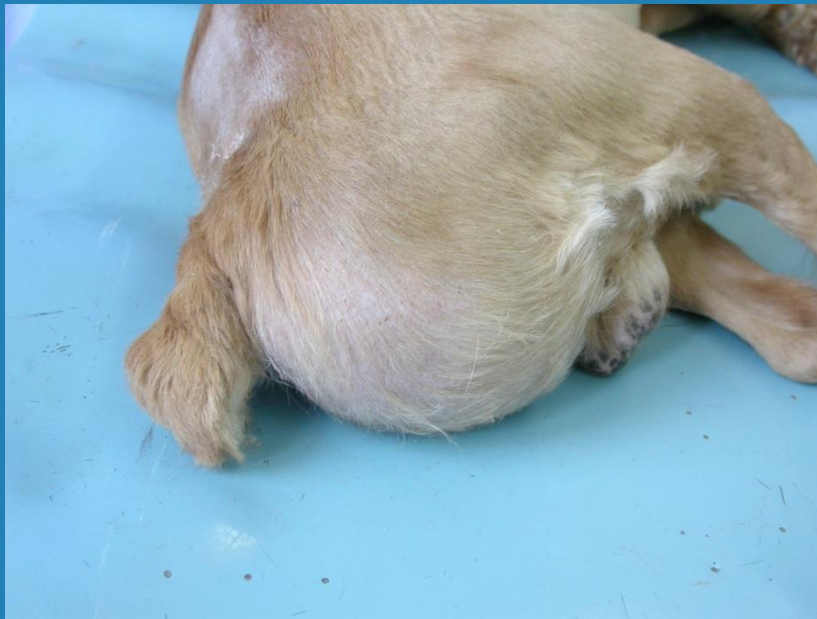- Σύγκλειση του πυελικού διαφράγματος
- Κολοπηξία
- Κυστεοπηξία





# Περινεϊκή κήλη - Περίσφιξη

Πρόπτωση της ουροδόχου κύστης  
(επείγουσα αντιμετώπιση)





# Ευχαριστίες

Οι φωτογραφίες προέρχονται από το βιβλίο:  
Small Animal Surgery, 4<sup>th</sup> edn. T.W.Fossum (ed).  
St. Louis, Missouri: Mosby Elsevier 2013

και

από το προσωπικό αρχείο του  
καθ. Λ.Παπάζογλου