

Οφθαλμολογία

Ενότητα 2η

Κεφάλαιο 2ο - Δεξιότητες 9-19

- Οφθαλμική Συμπτωματολογία
 - Άλγος
 - Διαταραχές όρασης



Άδειες Χρήσης

- Το παρόν εκπαιδευτικό υλικό υπόκειται σε άδειες χρήσης Creative Commons.
- Για εκπαιδευτικό υλικό, όπως εικόνες, που υπόκειται σε άλλου τύπου άδειας χρήσης, η άδεια χρήσης αναφέρεται ρητώς.



Χρηματοδότηση

- Το παρόν εκπαιδευτικό υλικό έχει αναπτυχθεί στα πλαίσια του εκπαιδευτικού έργου του διδάσκοντα.
- Το έργο "Ανοικτά Ακαδημαϊκά Μαθήματα στο Αριστοτέλειο Πανεπιστήμιο Θεσσαλονίκης" έχει χρηματοδοτήσει μόνο τη αναδιαμόρφωση του εκπαιδευτικού υλικού.
- Το έργο υλοποιείται στο πλαίσιο του Επιχειρησιακού Προγράμματος "Εκπαίδευση και Δια Βίου Μάθηση" και συγχρηματοδοτείται από την Ευρωπαϊκή Ένωση (Ευρωπαϊκό Κοινωνικό Ταμείο) και από εθνικούς πόρους.



Περιεχόμενα ενότητας

ΘΔ 9: Οφθαλμικό άλγος

Επιφανειακό οφθ. άλγος

Βαθύ σπλαγχνικό οφθ. άλγος

ΘΔ 10: Κεφαλαλγία με Κοπιωπία

ΘΔ 11: Λοιπές οφθαλμικές κεφαλαλγίες

ΘΔ 12: Κεφαλαλγία και Διαταραχή όρασης

Διαταραχές όρασης & κοιλιακό άλγος



Περιεχόμενα ενότητας

ΘΔ 13: Οπισθοβολβικό άλγος

ΘΔ 14: Διαταραχές οπτικής λειτουργίας

ΘΔ 15: Αιφνίδια έκπτωση

Δ/χη όρασης δίκην "σκούρου τοίχου"

ΘΔ 16: Φωτοψίες - Μυιοψίες

ΘΔ 17: Μεταμορφώσεις

ΘΔ 18: Διόφθαλμη διπλωπία

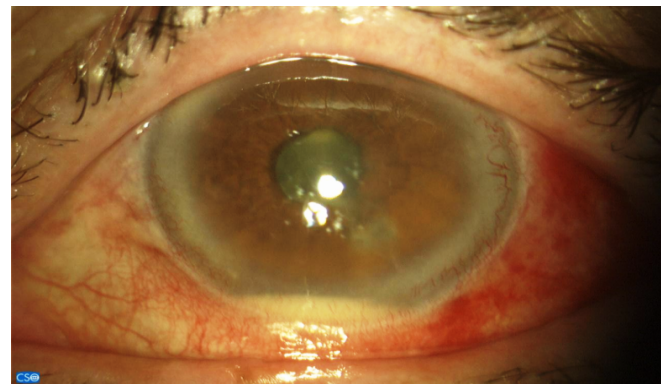
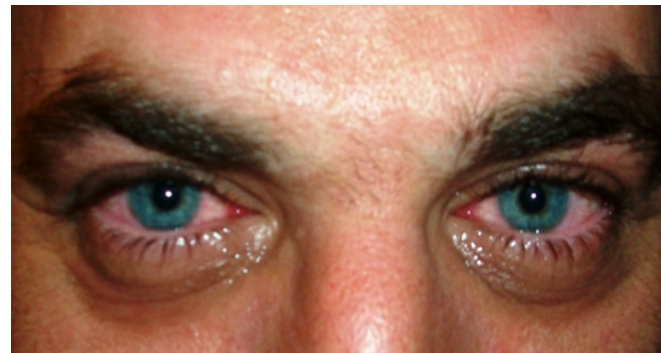ΘΔ 19: Δ/χη όρασης και ερυθρότητα



ΘΔ 9 : Οφθαλμικό άλγος

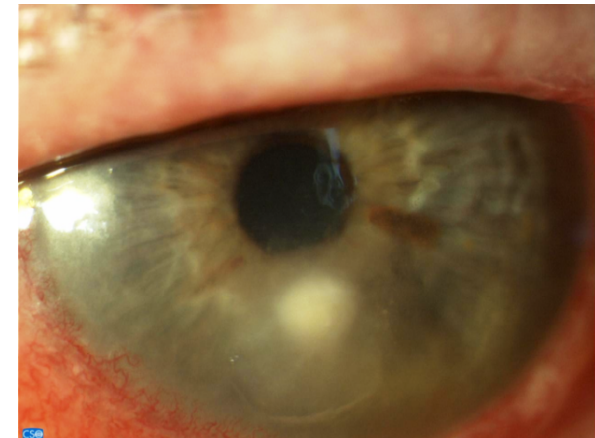
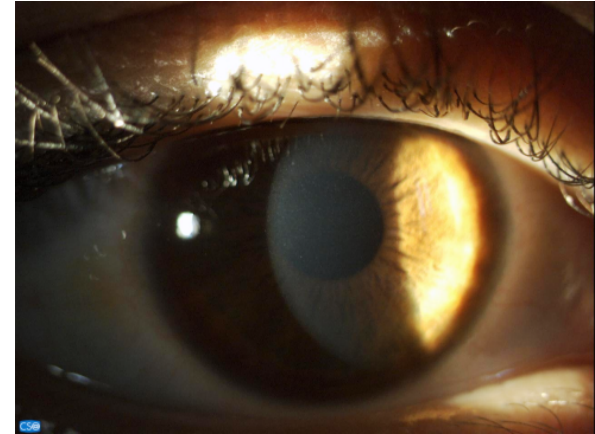
- Το οφθαλμικό άλγος μπορεί να είναι :

- Επιφανειακό
 1. Αίσθηση ξηρότητας
 2. Αίσθηση ξένου σώματος (κόκκοι άμμου)
 3. Διαξιφιστικό άλγος
- Βαθύ σπλαγχνικό



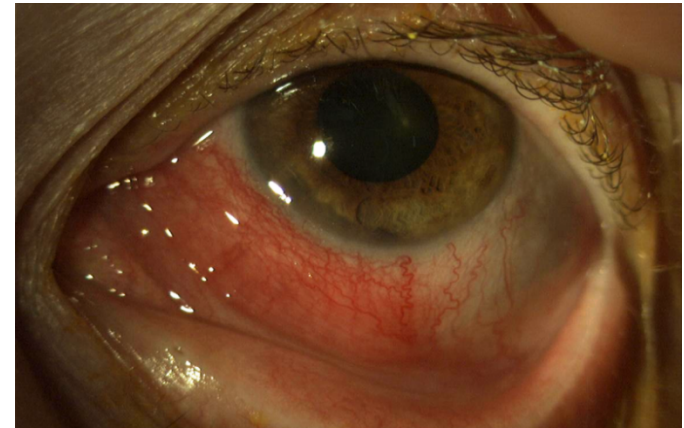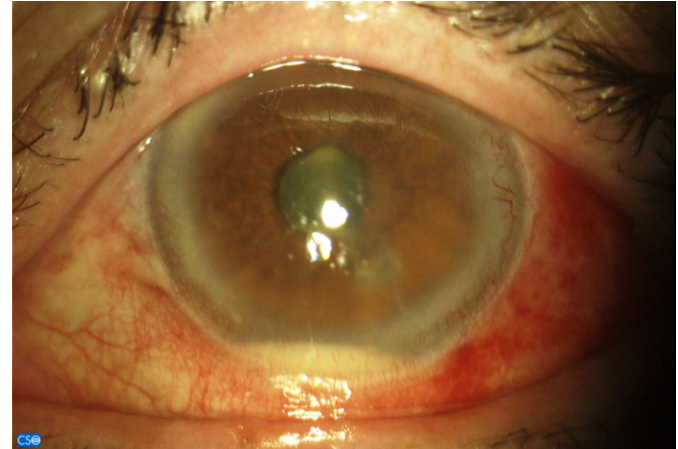
ΘΔ 9 : Επιφανειακό οφθ. άλγος

- Ήπιο → Ξηροφθαλμία
- Έντονο → Ακτινική κερατίτιδα - Έλκη κερατοειδούς
 - Επιτείνεται με το βλεφαρισμό!
 - Το δενδριτικό έλκος προκαλεί υπαισθησία.



ΘΔ 9 : Βαθύ σπλαγχνικό οφθ. άλγος

- Βαθύς - Βραδύς πόνος.
 - Ιριδοκυκλίτιδα • Σκληρίτιδα.
 - Αντανάκλαση → κόγχο • πρόσωπο.
 - Αντανακλαστική μύση.
-
- **ΠΡΟΣΟΧΗ!!!** Σε οξύ γλαύκωμα
ΟΧΙ μύση ΑΛΛΑ **μέση μυδρίαση.**



ΘΔ 10 : Κεφαλαλγία με Κοπιωπία

- Όταν ο ασθενής αναφέρει κεφαλαλγία που $\ddot{\text{O}}$
 - **επιτείνεται** κατά τη διάρκεια της ημέρας
 - **επιδεινώνεται** σε κοντινή εργασία
 - **παύει** μετά τον ύπνο

$\ddot{\text{O}}$ τότε πιθανώς να οφείλεται σε:

I. Κοπιωπία από υπερμετρωπία

(λόγω έντονης-συνεχούς) προσαρμογής
ή

II. Λανθάνοντα στραβισμό (ετεροφορία)

(λόγω έντονης προσπάθειας διατήρησης των βολβών παράλληλα)



ΘΔ 11 : Λοιπές οφθαλμικές κεφαλαλγίες

■ Οφθαλμική Ημικρανία

- Οφείλεται σε **μικροαγγειακές** διαταραχές.
- Συνήθως συνοδεύεται από αύρα διάρκειας $\approx 20\text{\xi}$.
 - ✓ Σπινθηροβόλα σκοτώματα.
 - ✓ Ενδοοπτικά φαινόμενα.



■ Αθροιστική Κεφαλαλγία

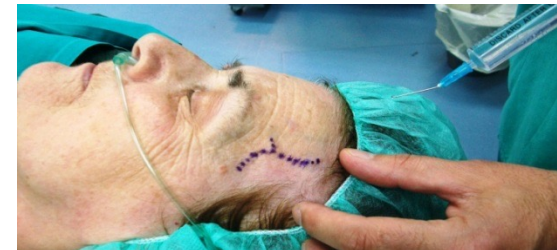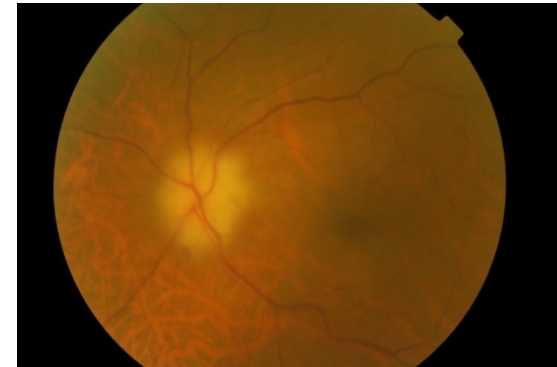- Κροταφική χώρα με προβολή στο βολβό.
- Έντονη υπεραιμία και δακρύρροια σύστοιχου οφθαλμού.

ΘΔ 12 : Κεφαλαλγία και Διαταραχή όρασης

Σε άτομα 3^{ης} ηλικίας
Υποψία **ΚΡΟΤΑΦΙΚΗΣ ΑΡΤΗΡΙΙΤΙΔΑΣ**
(κίνδυνος τύφλωσης!!!)

Λοιπά **συμπτώματα-σημεία** :

- Κακουχία
- Απώλεια βάρους
- Ευαισθησία ψηλάφησης κροτάφου
- Άλγος μάσησης
- Σκλήρυνση κροταφικής αρτηρίας
- Υψηλή ΤΚΕ
- Οίδημα οπτικής θηλής

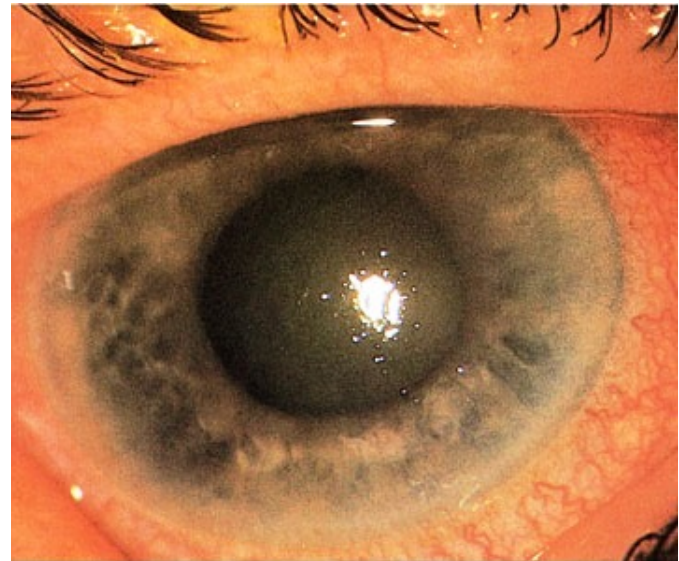


ΘΔ 12 : Διαταραχές όρασης & κοιλιακό άλγος

Πιθανή αιτιολογία ΚΡΙΣΗ ΟΞΕΟΣ ΓΛΑΥΚΩΜΑΤΟΣ

Λοιπά συμπτώματα-σημεία :

- Ετερόπλευρο οφθ. Άλγος.
- Θολός κερατοειδής.
- Υπεραιμικός βολβός.
- Κόρη σε μέση μυδρίαση.
- Τάση για έμετο.

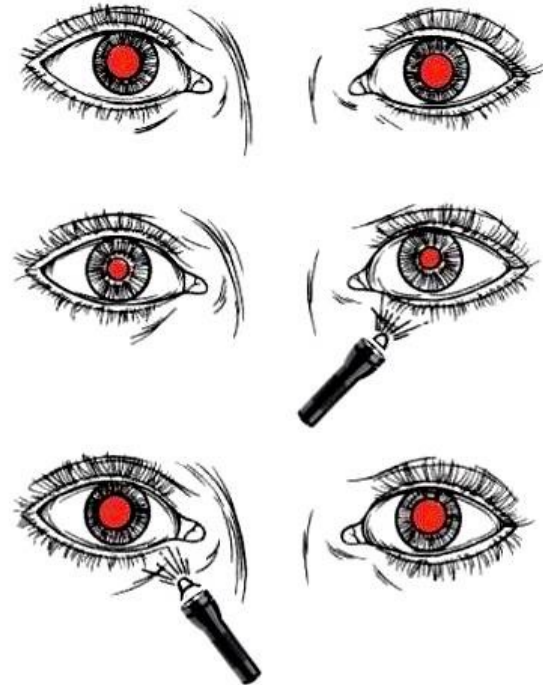


ΘΔ 13 : Οπισθοβολβικό άλγος

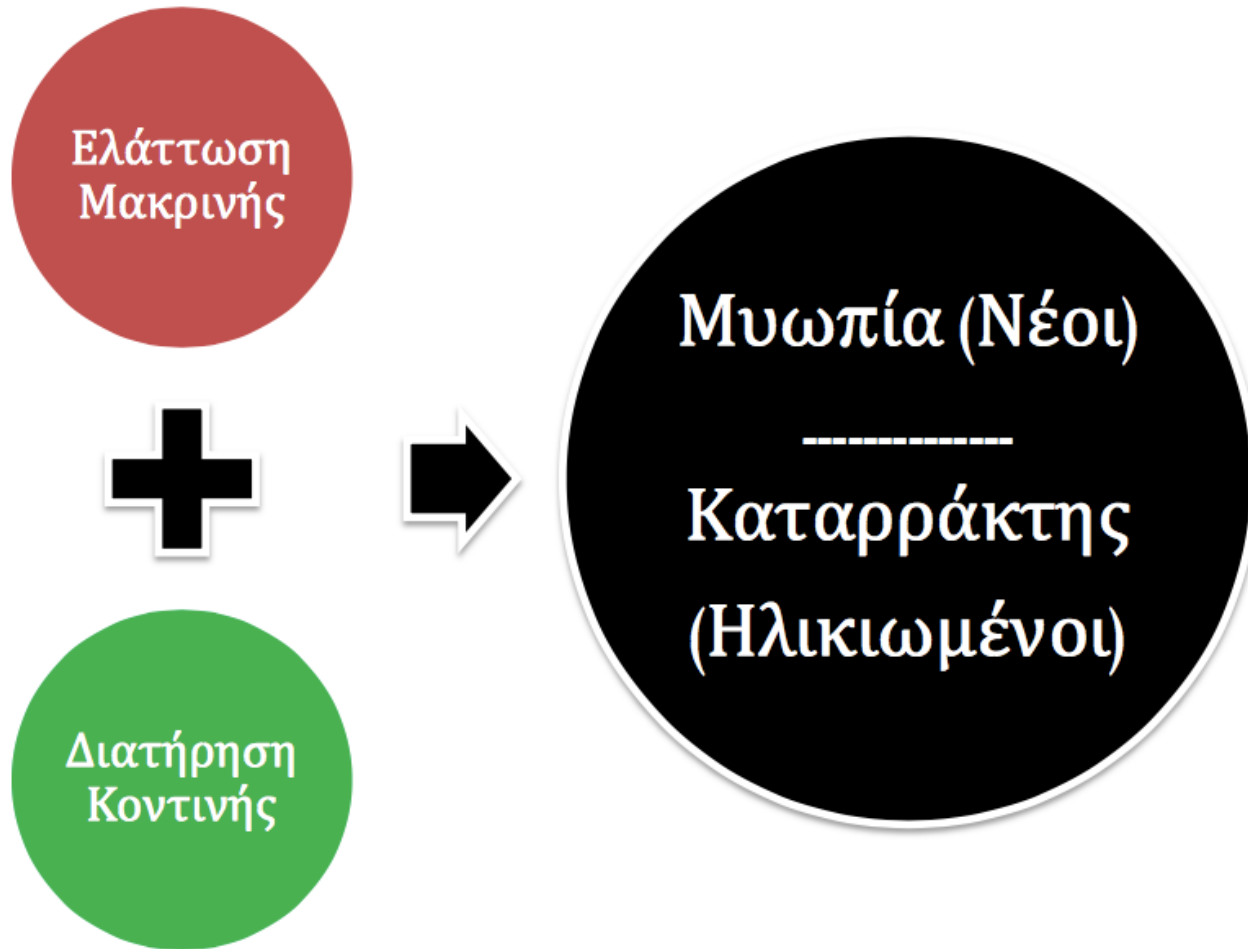
Πιθανή αιτιολογία ΟΠΙΣΘΟΒΟΛΒΙΚΗ ΝΕΥΡΙΤΙΔΑ

Λοιπά συμπτώματα - σημεία:

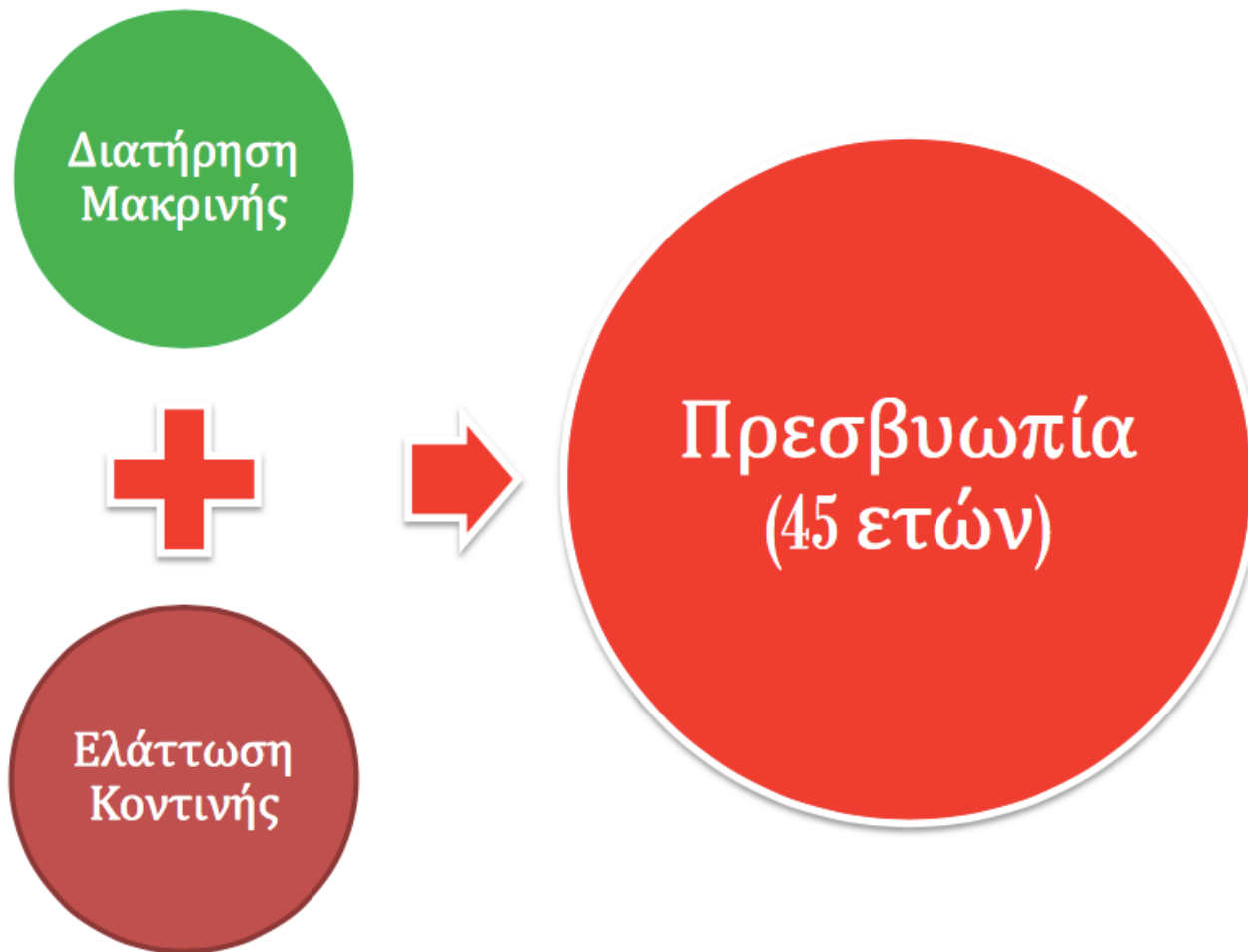
- Ελάττωση οπτικής οξύτητας.
- Σκότωμα.
- RAPD.
- Επιδείνωση επί οφθαλμικών κινήσεων.



ΘΔ 14 : Διαταραχές οπτικής λειτουργίας



ΘΔ 14 : Διαταραχές οπτικής λειτουργίας



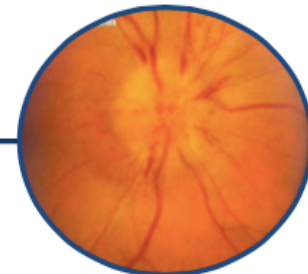
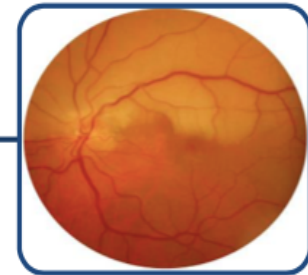

ΘΔ 15 : Αιφνίδια έκπτωση όρασης

Σε οριζόντια ημιανοψία
(ανώτερη ή κατώτερη)



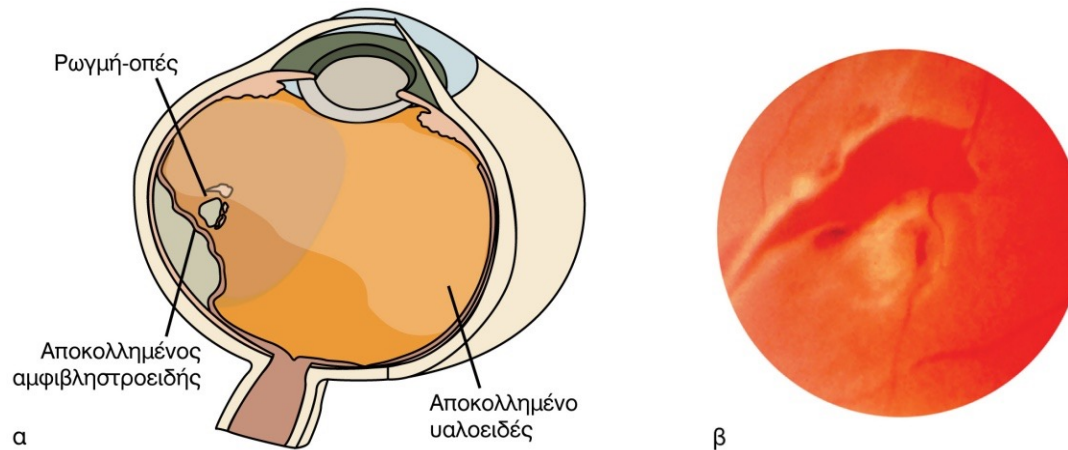
(πιθανότερες αιτίες)

- I. Απόφραξη (αρτηρίας-φλέβας)
αμφιβληστροειδή
- II. Αγγειακή απόφραξη τροχοειδών ΟΝ



ΘΔ 15 : Δ/χη όρασης δίκην "σκούρου τοίχου"

Πιθανώς ΑΠΟΚΟΛΛΗΣΗ ΑΜΦΙΒΛΗΣΤΡΟΕΙΔΟΥΣ



- Συνήθως προϊούσα απώλεια οπτικού πεδίου
- Αρχίζει από την περιφέρεια
- Συχνά προηγούνται μυιοψίες / φωτοψίες



ΘΔ 16 : Φωτοψίες - Μυιοψίες

- Φωτοψίες → Αστραπές
- Μυιοψίες → Θολώσεις υαλοειδούς
- Κινούμενες
- Συνήθως λόγω έλξης οπίσθιας αποκόλλησης υαλοειδούς



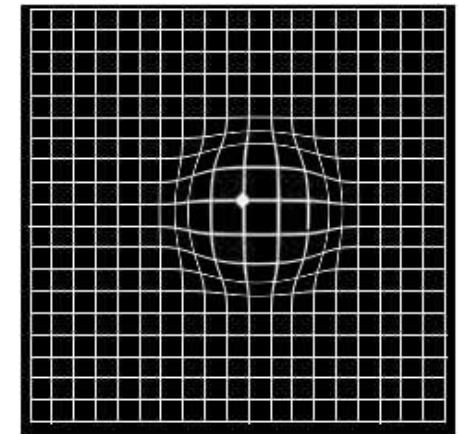
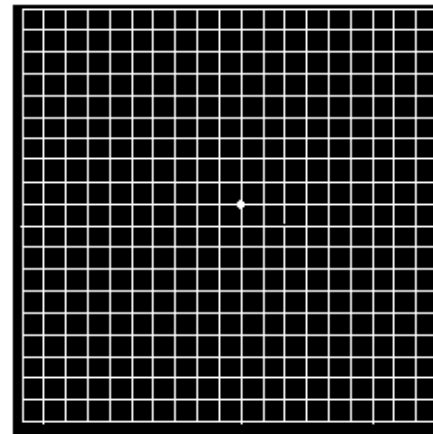
■ ΠΡΟΣΟΧΗ:

Κίνδυνος αποκόλλησης
αμφιβληστροειδούς



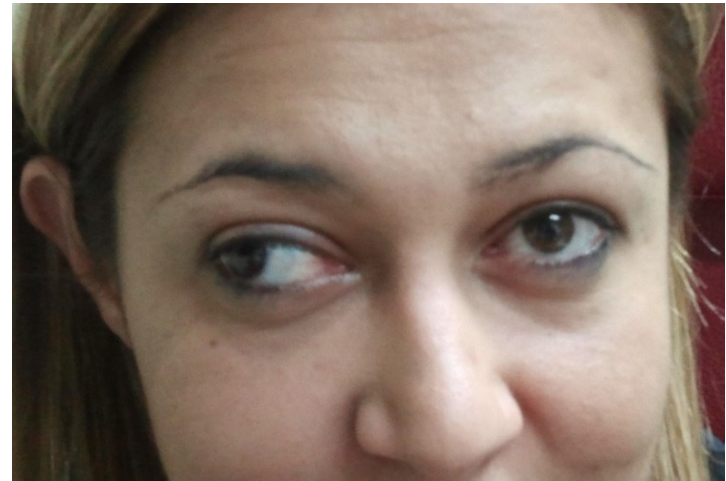ΘΔ 17 : Μεταμορφώσεις

- Παραμόρφωση εικόνας λόγω οιδήματος ή ρίκνωσης του αμφιβληστροειδή
- Παθήσεις του οπισθίου πόλου (ωχρά κηλίδα)
- Σχάρα Amsler



ΘΔ 18 : Διόφθαλμη διπλωπία

- Εξαφανίζεται με το κλείσιμο ενός οφθαλμού
- Οφείλεται σε διαταραχή της συνεργασίας των 2 οφθαλμών
- ΠΑΡΑΛΥΤΙΚΟΣ ΣΤΡΑΒΙΣΜΟΣ
- **↑** στη φορά δράσης του παραλυτικού μυός



ΘΔ 19 : Δ/χη όρασης και ερυθρότητα

Πάθηση:

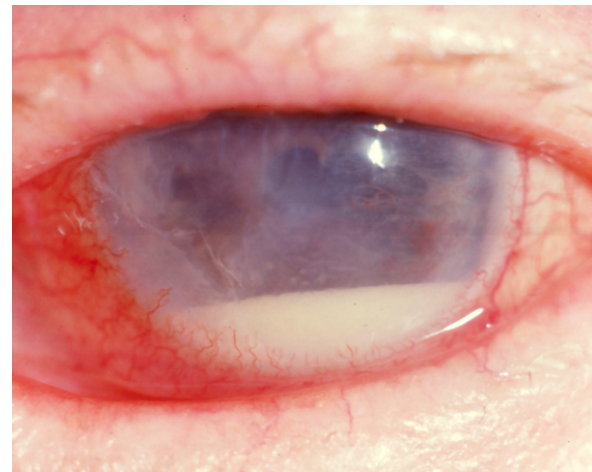
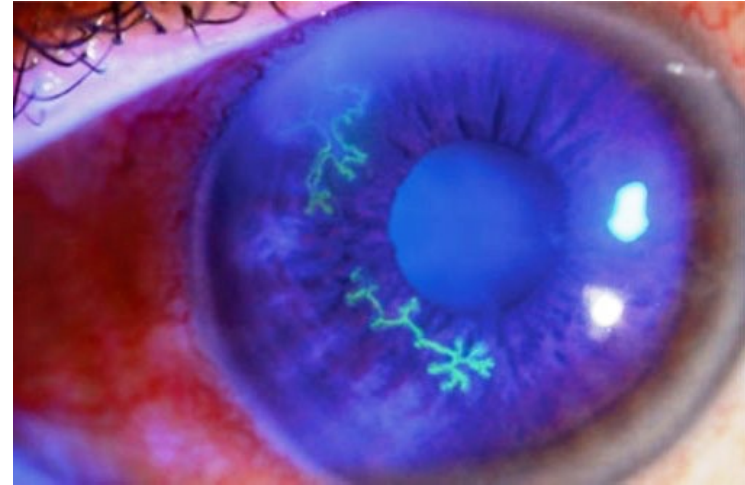- i. Κερατοειδή
- ii. Ίριδας-Ακτινωτού

ΌΧΙ

- ✘ Επιπεφυκίτιδα
- ✘ Σκληρού (αφού δεν είναι στον άξονα της όρασης)

ΠΡΟΣΟΧΗ !!!

Δ/χη όρασης = Παραπομπή σε
οφθαλμίατρο



Ηλεκτρονικές Παραπομπές 2^{ου} Κεφαλαίου

1. http://www.emedicinehealth.com/eye_pain/article_em.htm
Ιστοσελίδα που ασχολείται με τα διάφορα αίτια οφθαλμικού άλγους
2. <http://emedicine.medscape.com/article/1192122-overview>
Διαφορική διάγνωση ερυθρού οφθαλμού από το Medscape
3. <http://migraine.com/migraine-types/ocular-migraine/>
Ιστοσελίδα που εστιάζει στην οφθαλμική ημικρανία
4. <http://www.nlm.nih.gov/medlineplus/ency/article/003029.htm>
Αιτίες διαταραχής οπτικής ικανότητας ταξινομημένες
5. <http://emedicine.medscape.com/article/1201429-overview>
Οφθαλμικές εκδηλώσεις της κροταφικής αρτηρίτιδος



Ηλεκτρονικές Παραπομπές 2^{ου} Κεφαλαίου

6. <http://emedicine.medscape.com/article/798811-overview>
Πλήρης ενημέρωση για το οξύ γλαύκωμα κλειστής γωνίας
7. <http://www.eye-sim.com/>
Προσομοιωτής διαθλαστικών ανωμαλιών με βαθμό οριζόμενο από το χρήστη
8. <http://visionsimulations.com/>
Προσομοίωση διαταραχών φυσιολογικής όρασης
9. <http://www.who.int/mediacentre/factsheets/fs282/en/>
Στοιχεία του Π.Ο.Υ. σχετικά με οπτικές διαταραχές και τύφλωση
10. http://telemedicine.orbis.org/bins/volume_page.asp?cid=1-600-265-14469
Αλγόριθμος διάγνωσης αιτίας διαταραχής όρασης



Σημείωμα Αναφοράς

Copyright Αριστοτέλειο Πανεπιστήμιο Θεσσαλονίκης,
Δημητράκος Σταύρος. "Οφθαλμολογία. Δεξιότητες 9-19".
Έκδοση: 1.0. Θεσσαλονίκη 2015. Διαθέσιμο από τη δικτυακή
διεύθυνση: <http://eclass.auth.gr/courses/OCRS267/index.php>



Σημείωμα Αδειοδότησης

Το παρόν υλικό διατίθεται με τους όρους της άδειας χρήσης Creative Commons Αναφορά - Παρόμοια Διανομή [1] ή μεταγενέστερη, Διεθνής Έκδοση. Εξαιρούνται τα αυτοτελή έργα τρίτων π.χ. φωτογραφίες, διαγράμματα κ.λ.π., τα οποία εμπεριέχονται σε αυτό και τα οποία αναφέρονται μαζί με τους όρους χρήσης τους στο "Σημείωμα Χρήσης Έργων Τρίτων".




Ο δικαιούχος μπορεί να παρέχει στον αδειοδόχο ξεχωριστή άδεια να χρησιμοποιεί το έργο για εμπορική χρήση, εφόσον αυτό του ζητηθεί.

[1] <http://creativecommons.org/licenses/by-sa/4.0/>

Διατήρηση Σημειωμάτων

- Οποιαδήποτε αναπαραγωγή ή διασκευή του υλικού θα πρέπει να συμπεριλαμβάνει:
 - το Σημείωμα Αναφοράς
 - το Σημείωμα Αδειοδότησης
 - τη δήλωση Διατήρησης Σημειωμάτων
 - το Σημείωμα Χρήσης Έργων Τρίτων (εφόσον υπάρχει)
μαζί με τους συνοδευόμενους υπερσυνδέσμους.





Τέλος ενότητας

Ηλεκτρονική επιμέλεια: Αργύριος Τζαμάλης, MD, PhD, MA, FEBO

Επεξεργασία διαφανειών: Τσιάντου Ελένη

Θεσσαλονίκη, Μάιος 2015

