

# Οφθαλμολογία

## Ενότητα 5η

### Κεφάλαιο 5ο - Δεξιότητες 34-47

- Κερατοειδής
- Οφθ. τραυματολογία
- Κρυσταλλοειδής φακός



# Άδειες Χρήσης

- Το παρόν εκπαιδευτικό υλικό υπόκειται σε άδειες χρήσης Creative Commons.
- Για εκπαιδευτικό υλικό, όπως εικόνες, που υπόκειται σε άλλου τύπου άδειας χρήσης, η άδεια χρήσης αναφέρεται ρητώς.



# Χρηματοδότηση

- Το παρόν εκπαιδευτικό υλικό έχει αναπτυχθεί στα πλαίσια του εκπαιδευτικού έργου του διδάσκοντα.
- Το έργο "Ανοικτά Ακαδημαϊκά Μαθήματα στο Αριστοτέλειο Πανεπιστήμιο Θεσσαλονίκης" έχει χρηματοδοτήσει μόνο τη αναδιαμόρφωση του εκπαιδευτικού υλικού.
- Το έργο υλοποιείται στο πλαίσιο του Επιχειρησιακού Προγράμματος "Εκπαίδευση και Δια Βίου Μάθηση" και συγχρηματοδοτείται από την Ευρωπαϊκή Ένωση (Ευρωπαϊκό Κοινωνικό Ταμείο) και από εθνικούς πόρους.



# Περιεχόμενα ενότητας

- ΘΔ 34: [Κερατοειδής \(Ανατομία\)](#)  
[Επιθήλιο - Λειτουργία](#)  
[Στρώμα - Λειτουργία](#)  
[Ενδοθήλιο - Λειτουργία](#)
- ΘΔ 35: [Νευροπαραλυτική κερατίτιδα](#)  
[Κερατίτις από λαγόφθαλμο](#)
- ΘΔ 36: [Διαμαρτίες κερατοειδούς](#)
- ΘΔ 37: [Φλεγμονές κερατοειδούς](#)
- ΘΔ 38: [Ακτινική Κερατίτιδα](#)
- ΘΔ 39: [Ερπητική κερατίτιδα](#)
- ΘΔ 40: [Γεροντότοξο/Λιποειδικό τόξο](#)



# Περιεχόμενα ενότητας

- ΘΔ 41: [Επιπλοκές Φακών Επαφής](#)
- ΘΔ 42: [Χημικά - Θερμικά εγκαύματα](#)
- ΘΔ 43: [Τραύματα βλεφάρων](#)
- ΘΔ 44: [Διαμπερές τραύμα βολβού](#)
- ΘΔ 45: [Θλαστικό τραύμα - Ύφαιμα](#)
- ΘΔ 46: [Καταρράκτης](#)  
[Καταρράκτης - ταξινόμηση](#)  
[Φακογενές Γλαύκωμα](#)
- ΘΔ 47: [Χειρουργική καταρράκτη](#)



# ΘΔ 34 : Κερατοειδής (Ανατομία)

- 3 στιβάδες
  - Επιθήλιο
  - Στρώμα
  - Ενδοθήλιο

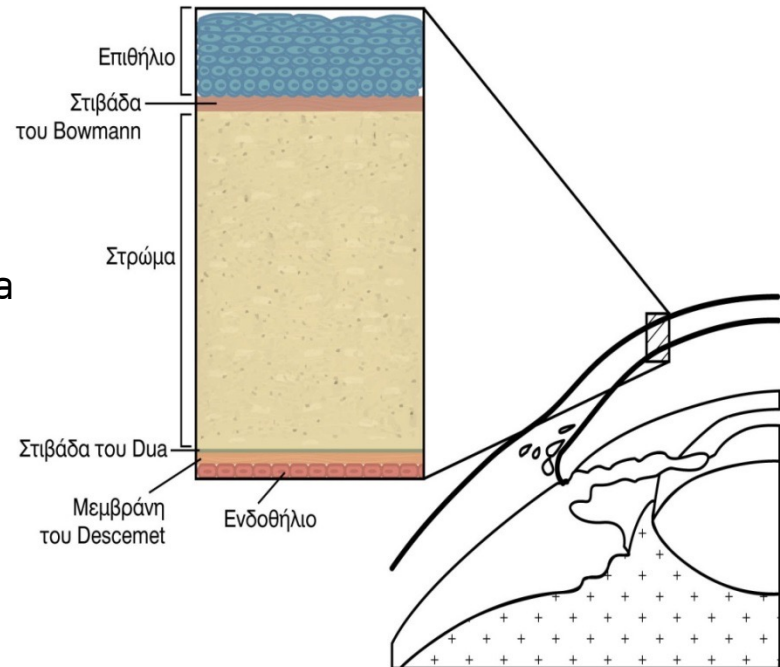
Μεταξύ i και ii → στιβάδα Bowmann

Μεταξύ ii και iii → μεμβράνες Descemet και Dua

- Προσοχή ! Το δακρυϊκό φιλμ νοείται ως λειτουργικό τμήμα του κερατοειδή

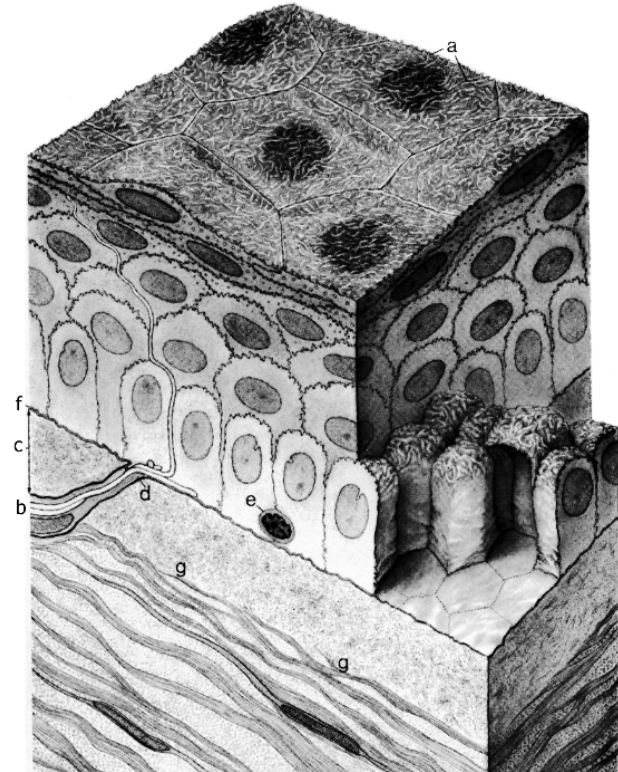
Νεύρωση → V1 CN (οφθαλμικό ν.)

Αιμάτωση → ΟΧΙ



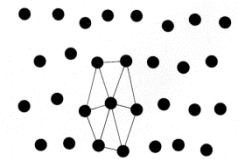
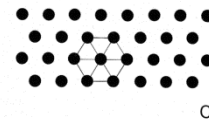
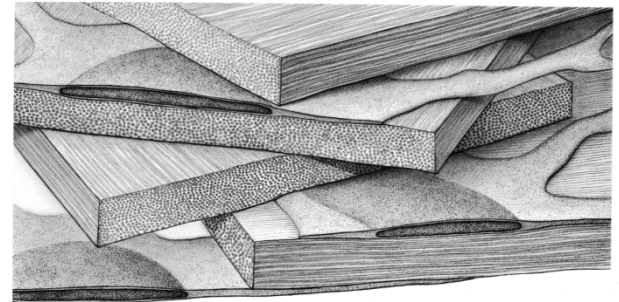
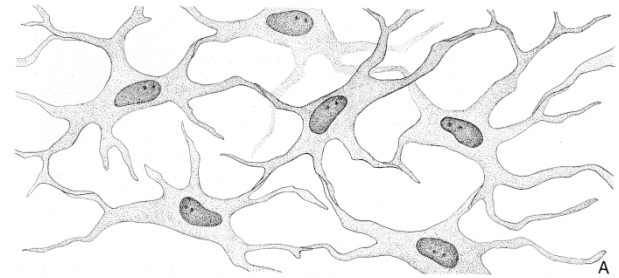
# ΘΔ 34 : Επιθήλιο - Λειτουργία

- Το επιθήλιο:
  - α) συγκρατεί τη βλεννώδη στοιβάδα των δακρύων (ελάττωση της επιφανειακής τάσης των δακρύων)
  - β) μετατρέπει την πρόσθια επιφάνεια του κερατοειδούς σε σχετικά υδρόφιλη
  - γ) χρησιμεύει στο μεταβολισμό του κερατοειδή
  - δ) δημιουργεί μια αποτελεσματική ημιδιαπερατή μεμβράνη που επιτρέπει την διείσδυση υγρών και μορίων



# ΘΔ 34 : Στρώμα - Λειτουργία

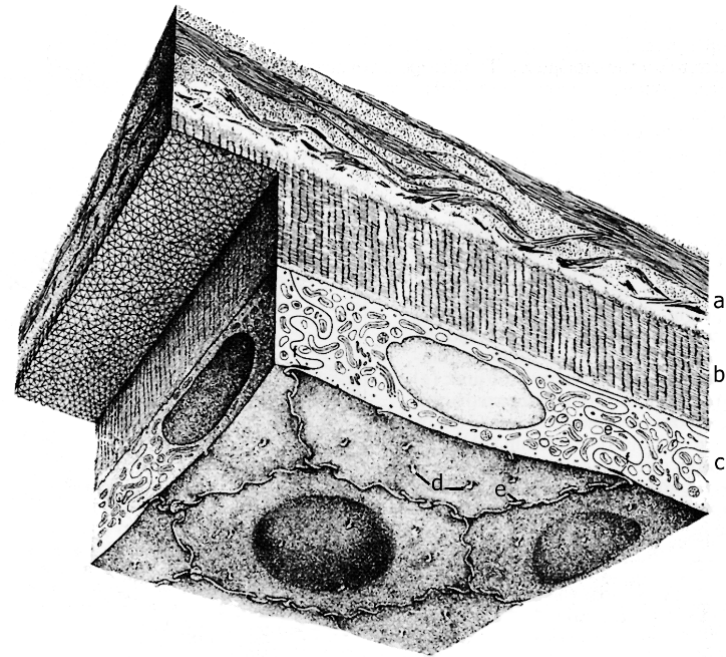
- Το στρώμα
  - α) **ελαχιστοποιεί τη διάχυση** του φωτός (κανονικότητα διάταξης κολλαγόνων ινών)
  - β) είναι **διαφανές** χάριν στην κατάσταση σχετικής αφυδάτωσης του κερατοειδούς, που όταν διαταραχθεί ο κερατοειδής πλημμυρίζει και γίνεται λευκός σαν το σκληρό χιτώνα.





# ΘΔ 34 : Ενδοθήλιο - Λειτουργία

- Το ενδοθήλιο
  - α) επιτρέπει την είσοδο **θρεπτικών ουσιών και H<sub>2</sub>O**
  - β) **αποβάλλει την περίσσεια ύδατος** προς τον πρόσθιο θάλαμο με ενεργό μηχανισμό, τις αντλίες των ενδοθηλιακών κυττάρων



# ΘΔ 35 : Νευροπαραλυτική κερατίτιδα

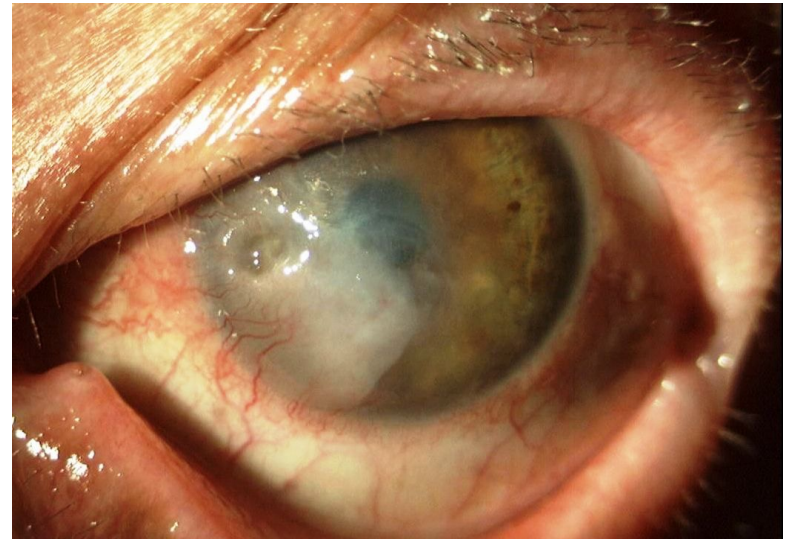
- Πάρεση του οφθαλμικού ν. (V1)



- Υπαισθησία κερατοειδούς



- Διαταραχές θρέψης • Έλκη

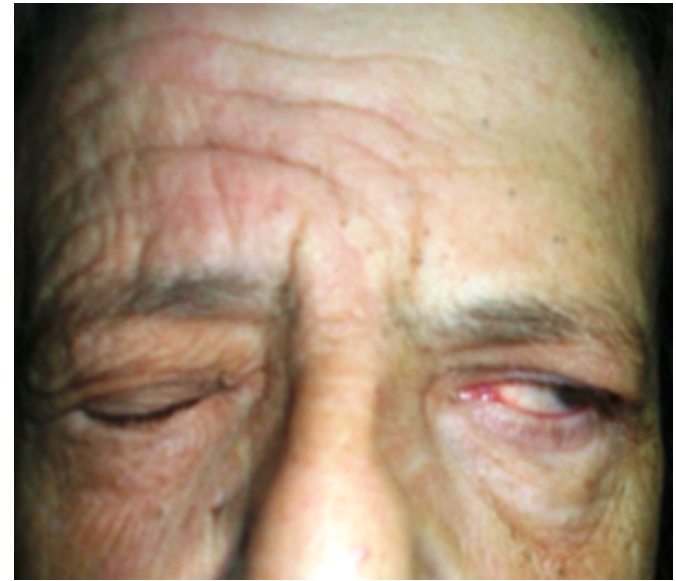

- Συχνή σε εργάτες από κατάχρηση αναισθητικών κολλυρίων



# ΘΔ 35 : Κερατίτις από λαγόφθαλμο

- Πάρεση προσωπικού ν. (VII)  
↓
- Αδυναμία σύγκλισης βλεφάρων  
↓
- Αφυδάτωση κερατοειδούς  
(ελλιπής επάλειψη με δάκρυα)  
↓
- Λέπτυνση - Λοιμώξεις



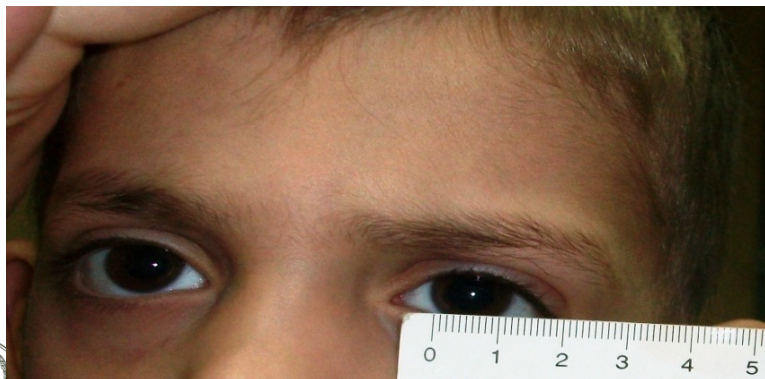
## Θεραπεία:

Τεχνητά δάκρυα • Αλοιφές • Νυκτερινή επίδεση - Ταρσοραφή

# ΘΔ 36 : Διαμαρτίες κερατοειδούς

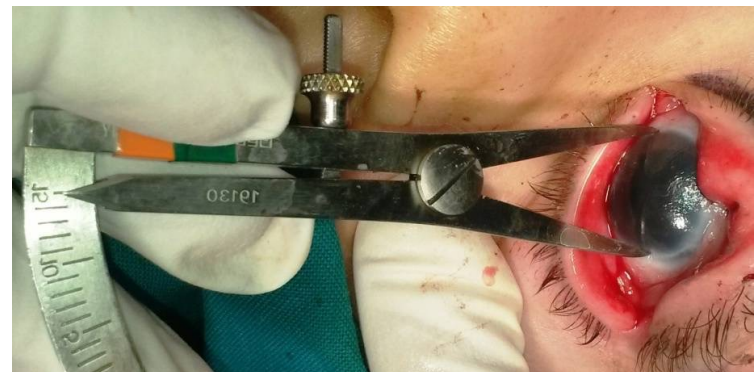## Μεγαλοκερατοειδής

- Μη προοδευτική αύξηση διαμέτρου ( $>12\text{mm}$ ).
- Διάφανος-λεπτός κερατοειδής.
- Χωρίς  $\uparrow$  ΕΟΠ.



## Βούφθαλμος

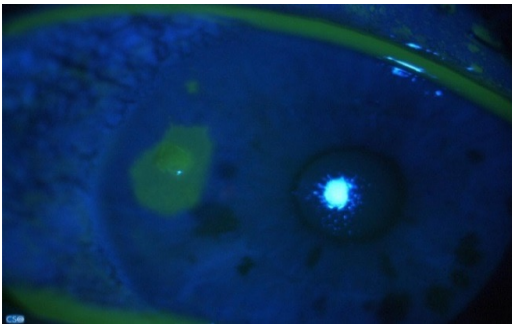
- Προοδευτική αύξηση διαμέτρου ( $>12\text{mm}$ ).
- Λευκός κερατοειδής.
- $\uparrow$  ΕΟΠ ( $>21\text{ mm Hg}$ ).
- Συγγενές γλαύκωμα.



# ΘΔ 37 : Φλεγμονές κερατοειδούς

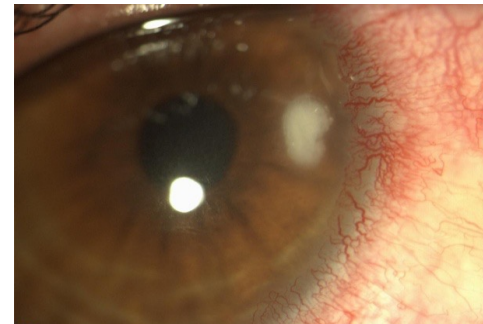
## Απόπτωση επιθηλίου

- Τραυματικής αιτιολογίας.
- Οξύ άλγος, φωτοφοβία και έντονη δακρύρροια.
- Χρώση με φλουορεσκεΐνη χαρτογραφεί τη γεωγραφική βλάβη.
- Προληπτική αντιβίωση και πιεστική επίδεση.



## Διήθηση

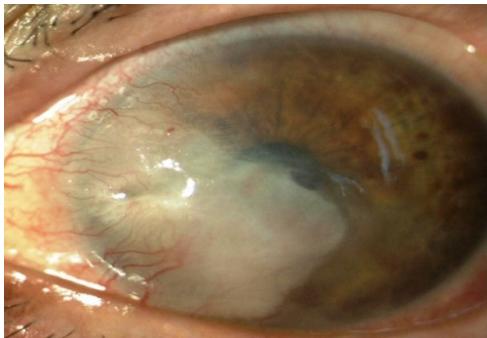
- Φλεγμονώδης μετανάστευση λευκών, ινικής και προϊόντων φλεγμονής στο στρώμα του κερατοειδούς.
- Χωρίς λύση της συνέχειας του επιθηλίου.
- Θεραπεία ανάλογα με το αίτιο (συνήθως βακτήρια).



# ΘΔ 37 : Φλεγμονές κερατοειδούς

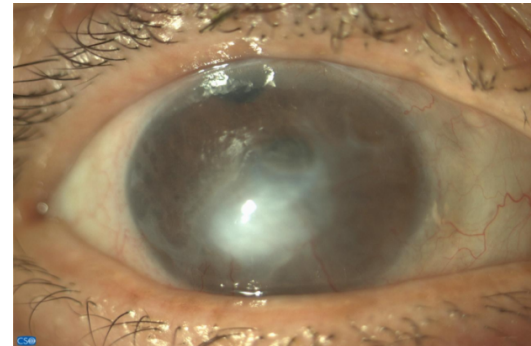
## Έλκος

- Καταστροφή του επιθηλίου και μέρους του στρώματος του κερατοειδή λόγω φλεγμονής.
- Θεραπεία: εξαρτάται από το αίτιο, που είναι συνήθως βακτήρια.
- Καλλιέργεια των εκκρίσεων.



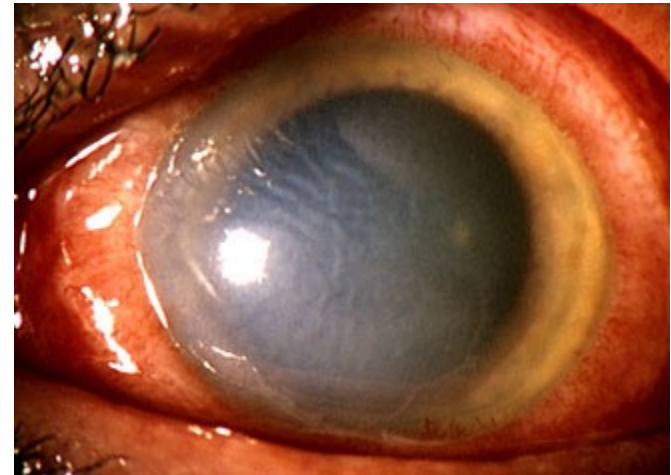
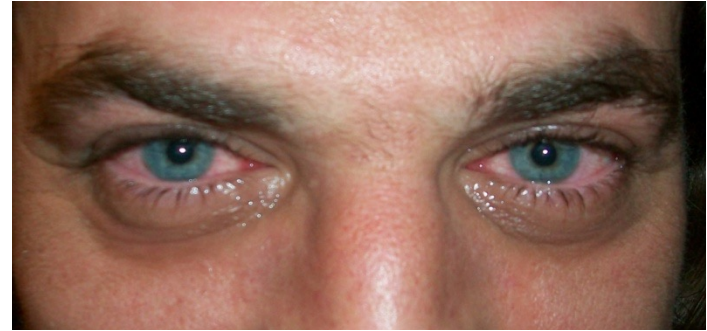## Ουλή

- Εντοπίζεται στο στρώμα και καλύπτεται από επιθήλιο. χωρίς χρώση.
- Από γκρίζο συννεφάκι (νεφέλιο) ως λευκή πορσελάνη (λεύκωμα).
- Έγκαυμα, τραυματισμός, φλεγμονή ή συγγενής διαμαρτία.



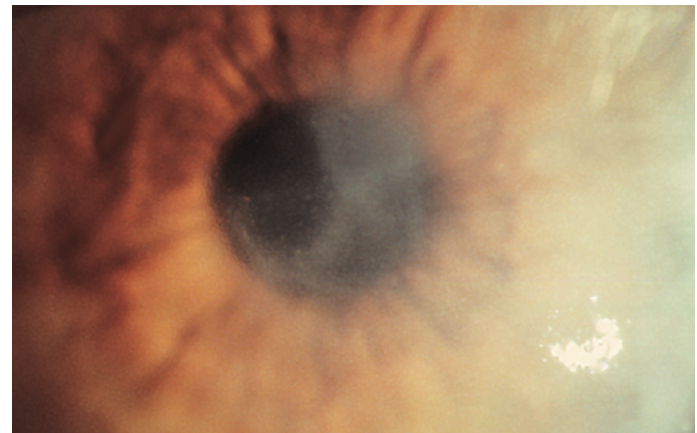
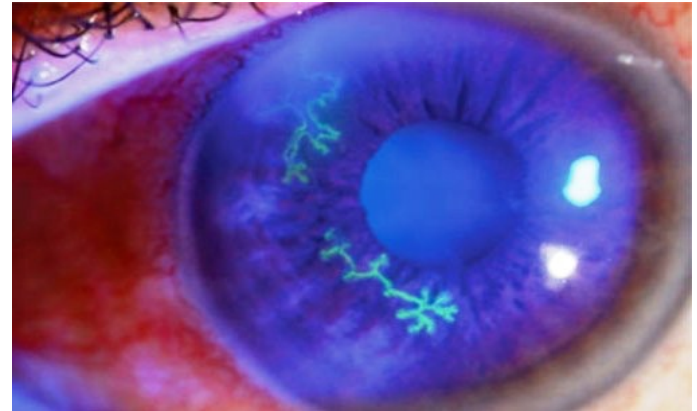
# ΘΔ 38 : Ακτινική Κερατίτιδα

- Στικτική **απόπτωση του επιθηλίου** που εμφανίζεται 12 ώρες μετά την έκθεση του κερατοειδούς σε υπεριώδη ακτινοβολία.
- Συνήθως **ηλεκτροκόλληση**.
- Πτώση της όρασης, ισχυρότατο **άλγος** και **δακρύρροια**.
- Αντιμετωπίζεται με άπαξ χορήγηση **αναισθητικού** κολλυρίου, **αντιβιοτική** αλοιφή και **πιεστική** επίδεση.



# ΘΔ 39 : Ερπητική κερατίτιδα

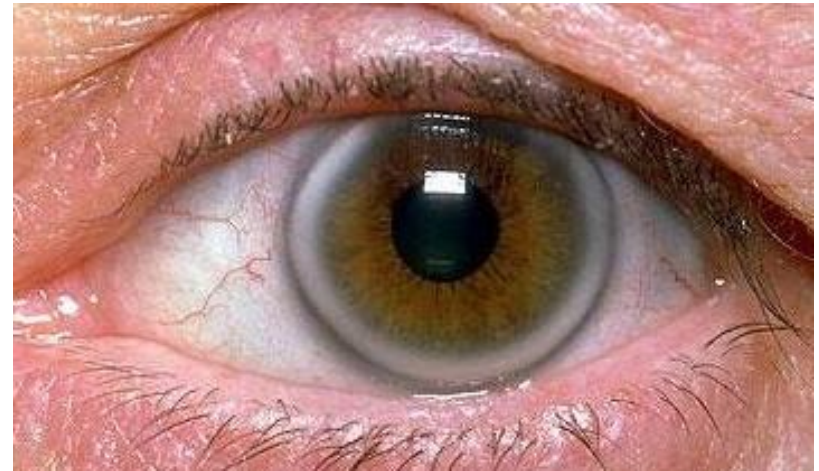
- Η συχνότερη εκδήλωση του οφθαλμικού έρπητα.
- Ετερόπλευρη, επιφανειακή, υποτροπιάζουσα, κερατίτιδα με το τυπικό δενδριτικό έλκος.
- Εάν δεν ιαθεί μπορεί να μεταπέσει σε δισκοειδή κερατίτιδα με διήθηση του στρώματος, κάτι που ευνοείται και από την άστοχη χορήγηση κορτιζόνης!
- Θεραπεία: αντιϊκά φάρμακα (acyclovir), τοπικά και per os για τουλάχιστον 10 ημέρες.





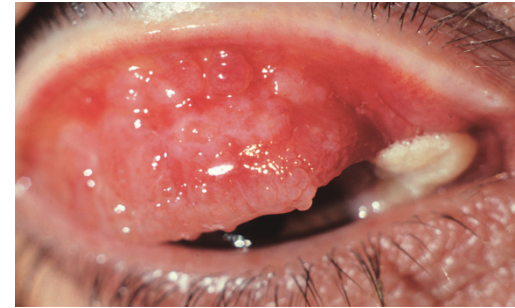# ΘΔ 40 : Γεροντότοξο/Λιποειδικό τόξο

- Arcus senilis/lipoides.
- Λευκωπός δακτύλιος στην περιφέρεια του κερατοειδούς.
- Εναπόθεση μορίων χοληστερίνης, τριγλυκεριδίων και φωσφολιπιδίων στο στρώμα.
- Σε νέα άτομα να γίνεται έλεγχος των λιπιδίων του ορού ενώ σε μεγαλύτερης ηλικίας άτομα είναι άνευ σημασίας.

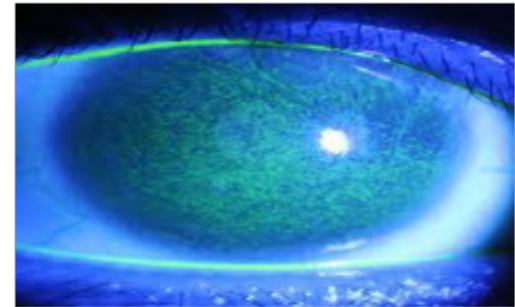


# ΘΔ 41 : Επιπλοκές Φακών Επαφής

α) γιγαντοθηλώδης επιπεφυκίτις.



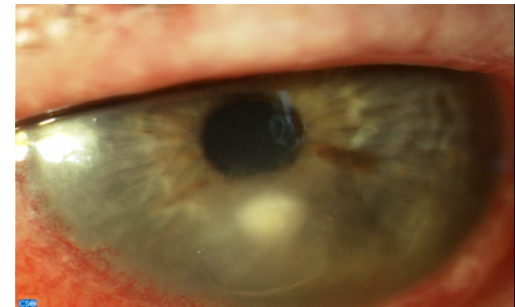
β) επιπολής σικτή κερατίτιδα.



γ) υποεπιθηλιακή κερατίτιδα.

δ) νεοαγγείωση κερατοειδούς.

ε) σηπτικά έλκη κερατοειδούς.

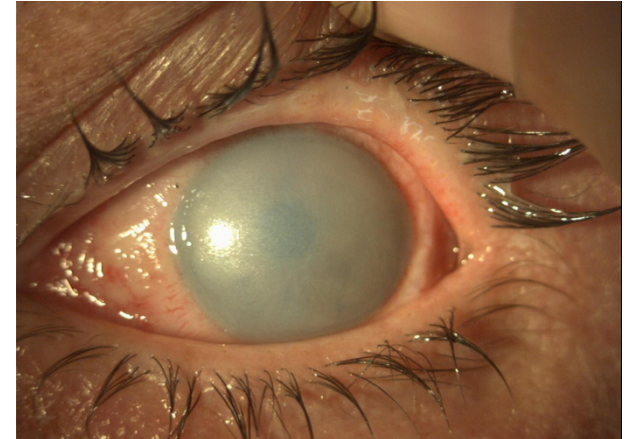


# ΘΔ 42 : Χημικά • Θερμικά εγκαύματα

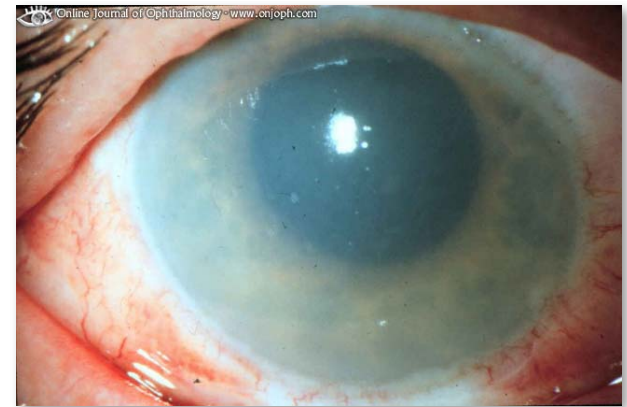
- Πιο επικίνδυνα → Αλκάλια (λόγω μεγάλης διεισδυτικότητας - τήξης κερατοειδούς).
- Οδηγούν σε μόνιμες ουλές και συμβλέφαρα.
- Το πλέον επείγον οφθαλμολογικό περιστατικό.

## ➤ Άμεσα:

- Αναισθητικό κολλύριο.
- Άμεση συνεχής πλύση.
- Ταυτοποίηση χημικής ουσίας.
- Μέτρηση pH.
- Απομάκρυνση στερεών υπολειμμάτων.
- Παραπομπή σε Οφθαλμίατρο.



Έγκαυμα από ασβέστη

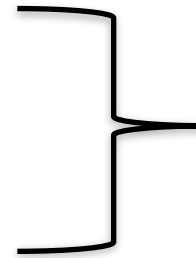


Έγκαυμα από υγρό μπαταρίας

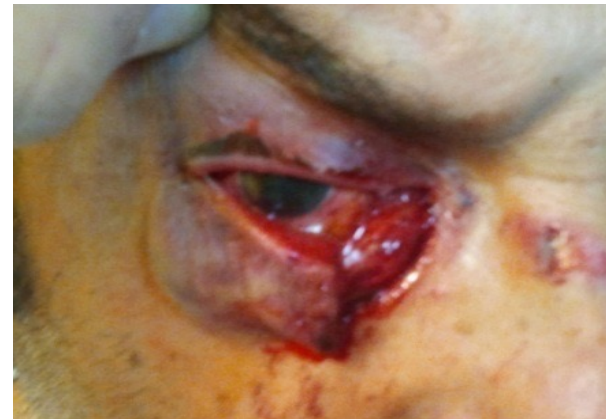
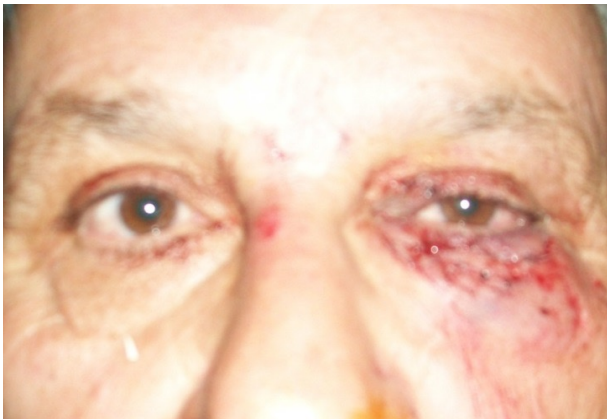
# ΘΔ 43 : Τραύματα βλεφάρων

- Απλά τραύματα → Συρραφή με 5-0 μονά ράμματα.
- Σε :
  - Τραύματα του ελευθέρου χείλους.
  - Απόσπαση από τον έσω κανθό.
  - Ρήξη δακρυϊκών σωληναρίων.

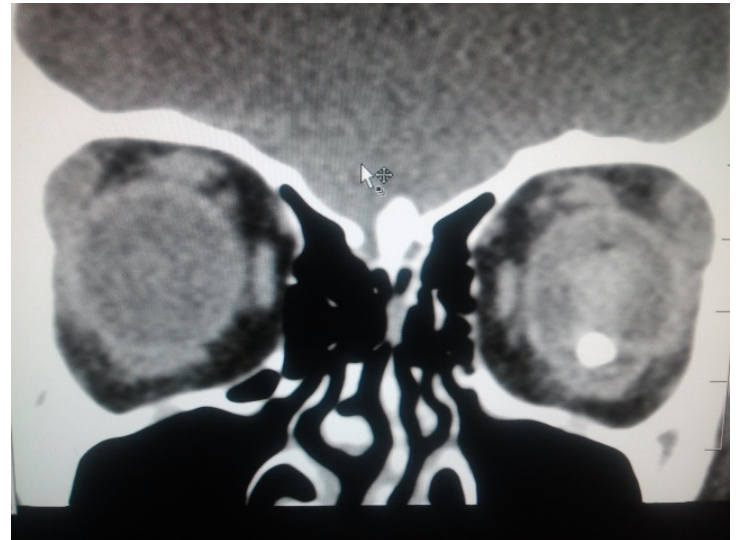


Άμεση Παραπομπή  
σε Οφθαλμίατρο



# ΘΔ 44 : Διαμπερές τραύμα βολβού

- Σωστό ιστορικό !!! (υποψία ενδοβολβικού Ξ.Σ.;)
- Αναζήτηση Ξ.Σ. με :
  - α/α κόλπων προσώπου (μεταλλικό).
  - CT κρανίου.
- Μαλακός ή άτονος βολβός.
- Χύμωση επιπεφυκότα.
- Παραμόρφωση κόρης.
- Λευκοκορία λόγω καταρράκτη.
- Πρόπτωση ίριδας.
- Χρωστική υπό τον επιπεφυκότα.

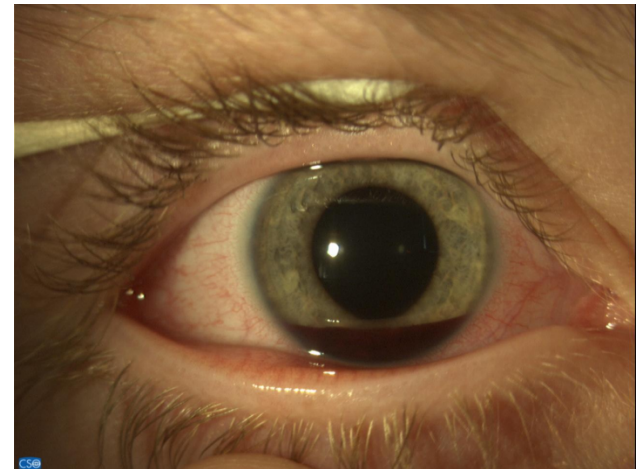
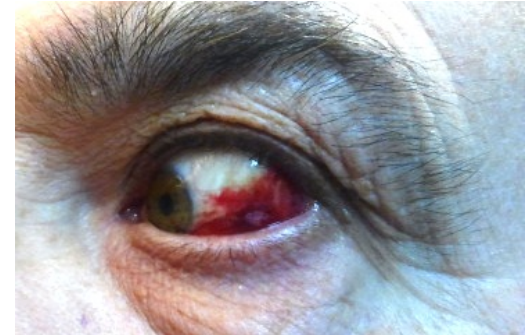

★ Υποδηλώνουν διαμπερές τραύμα του βολβού



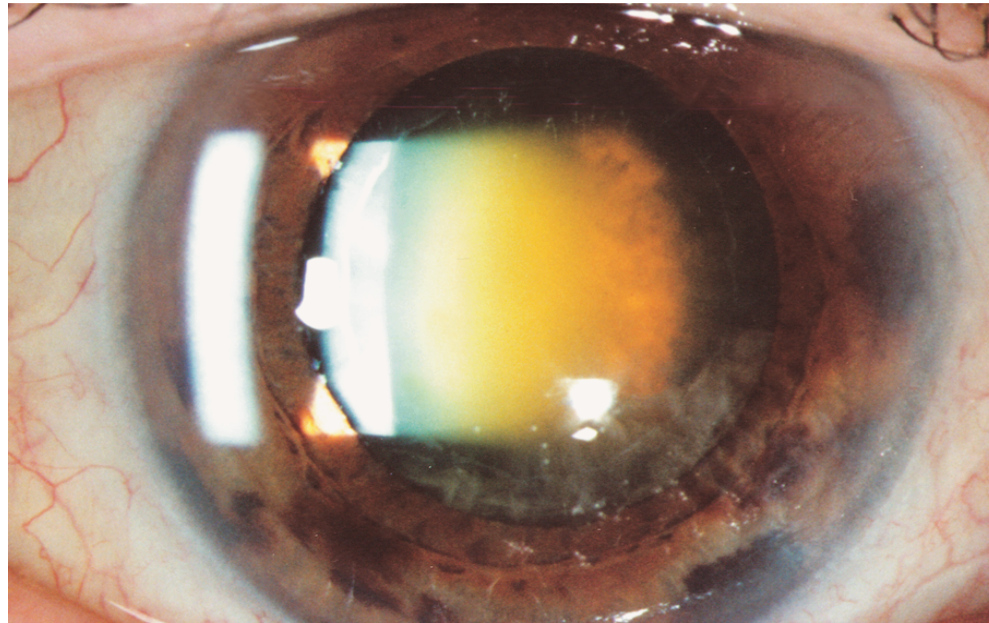
# ΘΔ 45 : Θλαστικό τραύμα - Ύφαιμα

- Επιπεφυκότητα → Υπόσφραγμα
- Κερατοειδή → Ύφαιμα και ιριδοπληγία  
αλλά και:
  - i. αύξηση της ενδοφθάλμιας πίεσης.
  - ii. αιματική διαπότιση του κερατοειδούς.
  - iii. ενδοϋαλοειδική αιμορραγία.
  - iv. ρωγμές του αμφιβληστροειδούς.
- Απώτερες επιπλοκές:
  - Δευτεροπαθές γλαύκωμα.
  - Αποκόλληση αμφιβληστροειδούς.
  - Καταρράκτης.
  - Φθίση βολβού.



# ΘΔ 46 : Καταρράκτης

Τι είναι καταρράκτης ;  
"Η θόλωση του Κρυσταλλοειδούς Φακού"



# ΘΔ 46 : Καταρράκτης - ταξινόμηση

- Η ταξινόμηση του καταρράκτη μπορεί να βασίζεται:

α) στην αιτία

γεροντικός, δευτεροπαθής ή παθολογικός, τραυματικός.

β) στην ηλικία έναρξης

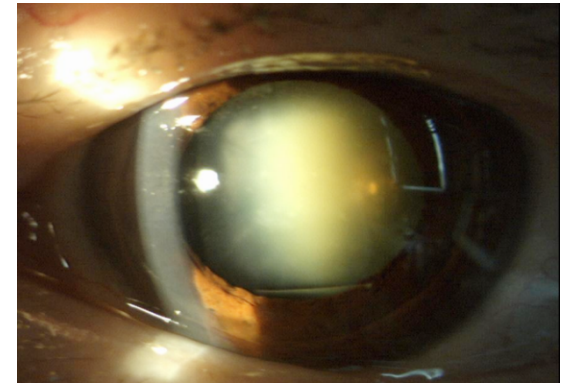
συγγενής, νεογνικός, βρεφικός, ενηλίκων, γεροντικός.

γ) στη βαρύτητα

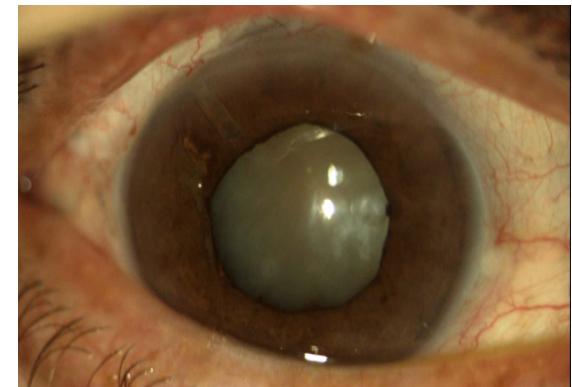
αρχόμενος, ώριμος, οιδηματικός, υπερώριμος.

δ) στην εντόπιση

πυρηνικός, φλοιώδης, υποκαψικός, καψικός.



Πυρηνικός καταρράκτης



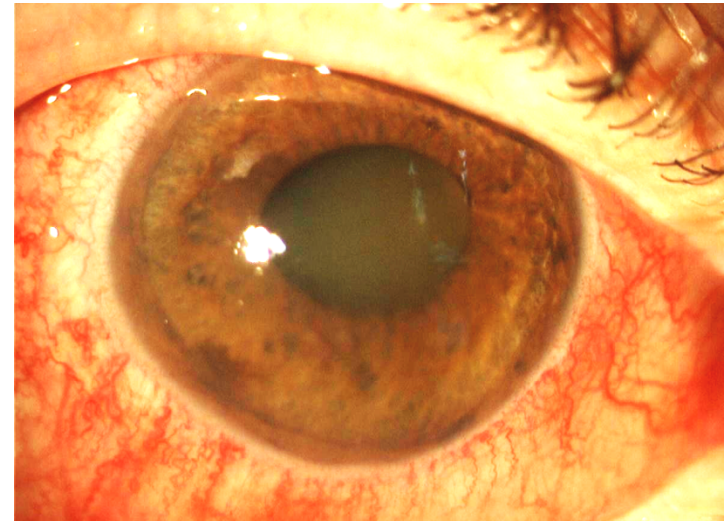
Ώριμος καταρράκτης





# ΘΔ 46 : Φακογενές Γλαύκωμα

- Επιπλοκή της υπερωρίμανσης του ΚΦ.
- Φακοτοπικό, φακολυτικό ή φακοαναφυλακτικό.
- Χειρουργική αφαίρεση φακού.
- Φαρμακευτική θεραπεία για
  - Αυξημένη ΕΟΠ.
  - Φλεγμονή.



# ΘΔ 47 : Χειρουργική καταρράκτη

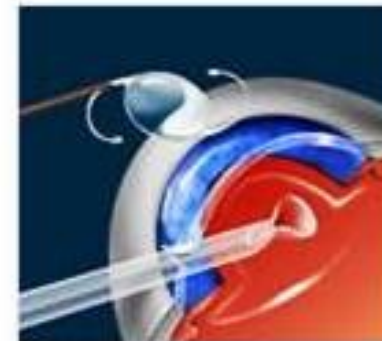
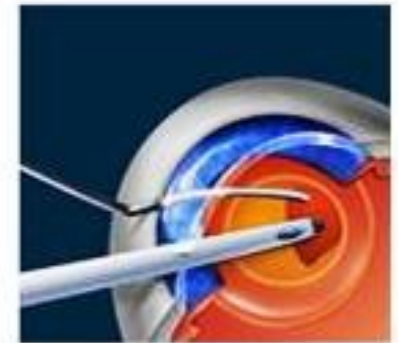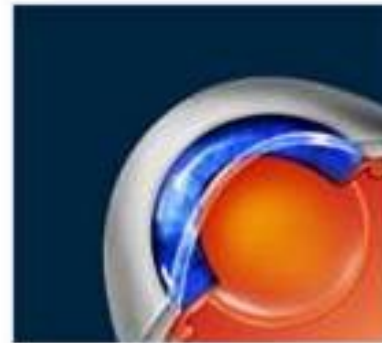
- Απόλυτη ένδειξη →
    - i. Επιπλεγμένος με γλαύκωμα
    - ii. Συγγενής
  - Σε γεροντικό καταρράκτη η ένδειξη είναι **σχετική** και εξαρτάται από τις ζωτικές ανάγκες του ασθενούς
- Κυριότερα συμπτώματα
- a) πτώση της μακρινής όρασης
  - β) ελάττωση της φωτεινότητας στο ημίφως
  - γ) φωτοφοβία



# ΘΔ 47 : Χειρουργική καταρράκτη

## Φακοθρυψία δι' υπερήχων

- Ενστάλαξη αναισθητικών κολλυρίων.
- Κερατική τομή 2,5 mm.
- Αφαίρεση πρόσθιου περιφακίου.
- Γαλακτωματοποίηση πυρήνα με u/s.
- Αναρρόφηση υλικών.
- Εμφύτευση τεχνητού ενδοφακού.



# Ηλεκτρονικές Παραπομπές 5<sup>ου</sup> Κεφαλαίου

1. <http://emedicine.medscape.com/article/798100-overview>  
Επείγουσα αντιμετώπιση κερατοειδικών φλεγμονών/ελκών
2. [http://www.optometry.co.uk/uploads/articles/586d7b2b81d5c23cb892cbef09ce9a6e\\_Bailey1990604.pdf](http://www.optometry.co.uk/uploads/articles/586d7b2b81d5c23cb892cbef09ce9a6e_Bailey1990604.pdf)  
Αναλυτική περιγραφή επιπλοκών από τη χρήση φακών επαφής
3. <http://emedicine.medscape.com/article/799025-overview>  
Ακτινική κερατίτιδα
4. <http://emedicine.medscape.com/article/1215950-overview>  
Οφθαλμολογική προσέγγιση των χημικών εγκαυμάτων
5. <http://www.slideshare.net/drwreckloose/penetrating-ocular-injuries>  
Οφθαλμικά τραύματα



# Ηλεκτρονικές Παραπομπές 5<sup>ου</sup> Κεφαλαίου

6. <http://emedicine.medscape.com/article/798223-overview>  
Ρήξη βολβού
7. [http://www.revophth.com/content/d/plastic\\_pointers/i/1341/c/25686/](http://www.revophth.com/content/d/plastic_pointers/i/1341/c/25686/)  
Χρήσιμα tips & tricks για τραύματα βλεφάρων
8. <http://emedicine.medscape.com/article/1210914-overview>  
Γεροντικός καταρράκτης
9. <http://www.cataracteye.com/simulation.html>  
Προσομοίωση όρασης με καταρράκτη
10. <http://www.youtube.com/watch?v=jxhX0n0oJLE>  
3D animated video αφαίρεσης καταρράκτη με φακοθρυψία




# Σημείωμα Αναφοράς

Copyright Αριστοτέλειο Πανεπιστήμιο Θεσσαλονίκης,  
Δημητράκος Σταύρος. "Οφθαλμολογία. Δεξιότητες 34-47".  
Έκδοση: 1.0. Θεσσαλονίκη 2015. Διαθέσιμο από τη δικτυακή  
διεύθυνση: <http://eclass.auth.gr/courses/OCRS267/index.php>



# Σημείωμα Αδειοδότησης

Το παρόν υλικό διατίθεται με τους όρους της άδειας χρήσης Creative Commons Αναφορά - Παρόμοια Διανομή [1] ή μεταγενέστερη, Διεθνής Έκδοση. Εξαιρούνται τα αυτοτελή έργα τρίτων π.χ. φωτογραφίες, διαγράμματα κ.λ.π., τα οποία εμπεριέχονται σε αυτό και τα οποία αναφέρονται μαζί με τους όρους χρήσης τους στο "Σημείωμα Χρήσης Έργων Τρίτων".



Ο δικαιούχος μπορεί να παρέχει στον αδειοδόχο ξεχωριστή άδεια να χρησιμοποιεί το έργο για εμπορική χρήση, εφόσον αυτό του ζητηθεί.


[1] <http://creativecommons.org/licenses/by-sa/4.0/>

# Διατήρηση Σημειωμάτων

- Οποιαδήποτε αναπαραγωγή ή διασκευή του υλικού θα πρέπει να συμπεριλαμβάνει:
  - το Σημείωμα Αναφοράς
  - το Σημείωμα Αδειοδότησης
  - τη δήλωση Διατήρησης Σημειωμάτων
  - το Σημείωμα Χρήσης Έργων Τρίτων (εφόσον υπάρχει) μαζί με τους συνοδευόμενους υπερσυνδέσμους.







# Τέλος ενότητας

Ηλεκτρονική επιμέλεια: Αργύριος Τζαμάλης, MD, PhD, MA, FEBO

Επεξεργασία διαφανειών: Τσιάντου Ελένη

Θεσσαλονίκη, Μάιος 2015

